CHINESE TRANSLATION

EFSUMB 教科书，第二版

编辑: Christoph F. Dietrich

肝脏弹性成像

Ioan Sporea[1], Mireen Friedrich-Rust[2], Odd Helge Gilja[3], Simona Bota[4], Roxana Şirli[1]

中文翻译与校对：黄韵琳 [5], 董怡 [5], 梁萍 [6]

[1]Department of Gastroenterology and Hepatology, Victor Babeş University of Medicine and Pharmacy, Timişoara, Romania. [2]Department of Internal Medicine 1, J.-W.-Goethe-University Hospital, Frankfurt, Germany. [3]National Centre for Ultrasound in Gastroenterology, Department of Medicine, Haukeland University Hospital, and Institute of Medicine, University of Bergen, Bergen, Norway. [4]Department of Gastroenterology, Hepatology, Nephrology, Rheumatology and Endocrinology, Klinikum Klagenfurt, Klagenfurt, Austria. [5] 上海交通大学医学院附属新华医院超声科, 上海, 中国；[6] 中国人民解放军总医院介入超声科, 北京, 中国

通讯作者

Ioan Sporea 教授

Department of Gastroenterology and Hepatology, Victor Babeş University of Medicine and Pharmacy, Timişoara, Romania

电话：+40 256 488003. 电子邮件： isporea@umft.ro

简介

在慢性病毒性和非病毒性肝炎的演变过程中，肝脏纤维化是一个与预后相关的重要因素。对这些患者进行精确的纤维化严重程度评估是必要的，以便进行正确的分期，并最终做出治疗决策。目前，肝脏活检似乎是评估纤维化随时间变化的最佳方法[1]。然而，肝脏活检存在缺点，即观察者内部和观察者之间的差异性[2, 3]，采样的变异性 [4]，以及它是一种侵入性方法，其发病率和死亡率高于零。

考虑到所有这些因素，在过去的几年里，评估肝脏纤维化的无创方法已经开展，用以减少肝脏活检的数量。最近，关于评估这些病人的最佳方法有很多争论。肝脏活检仍被认为是肝脏评估的“金标准”[5]，但无创的评估方法越来越受欢迎。

2000 年以后，无创方法预测肝纤维化主要用于慢性丙型肝炎病毒（hepatitis C virus，HCV）患者中[6]。在过去的几年里，有许多关于无创方法在其他慢性肝病中的应用的文章发表。

使用无创方法的基本假设是，肝脏疾病的发展与组织应变的变化有关，而这种变化可以通过弹性成像来测量。一般来说，应变是对组织因外力（应力）而产生的形变的测量[7]。它代表了从初始或未受压尺寸（Lagrangian 应变）的分数变化，包括伸展或膨胀（正应变）和缩短或压缩（负应变）[8]。

无创方法可分为**生物（血清学）检查**和**弹性成像方法**。弹性成像方法可细分为 MRI 弹性成像和基于超声的弹性成像。

技术

基于超声的弹性成像方法可分为 [9, 10]：

- **应变弹性成像**
- **剪切波弹性成像**
    - **瞬时弹性成像（Transient Elastography，TE）**
    - **点剪切波弹性成像（Point Shear Waves Elastography，pSWE）：使用声辐射力脉冲（Acoustic Radiation Force Impulse，ARFI）技术[虚拟触控量化（Virtual Touch Quantification，VTQ）和 ElastPQ] 。**

- **实时剪切波弹性成像：2D-SWE**（可在许多系统上使用：SuperSonic Imaging Elastography - Aixplorer; General Electric; Toshiba; ElastQ - Philips; Siemens）**和 3D-SWE**

另一方面，根据组织激励的产生和评估方式，弹性成像方法可以分类为 [11]：

1. **准静态应变成像，**包括应变弹性成像（Strain Elastography，SE）、应变率成像（Strain Rate Imaging，SRI）和声辐射力脉冲成像。对于 SE 和 SRI，组织激励是通过手动加压探头或身体的生理运动（心跳）来进行，可在大多数超声仪器（Esaote, General Electrics, Philips, Siemens, Hitachi Aloka, Toshiba, Samsung Medison, Ultrasonix, Mindray Zonare）上应用，但很少用于肝脏。对于声辐射力脉冲成像，是通过超声诱导的深处聚焦辐射力脉冲激励，这种技术在 Siemens 超声仪器上可实现。
2. **剪切波弹性测量**，包括瞬时弹性成像（组织表面的机械撞击产生激励——EchoSens 的 FibroScan），以及点剪切波弹性成像（Point Shear Wave Elastography，pSWE），也称为 ARFI 定量（通过超声在深处诱导聚焦辐射力脉冲产生激励）。 pSWE 可在 Siemens, Philips and Hitachi Aloka 超声仪器上实现。
3. **剪切波弹性成像，**包括二维和三维剪切波弹性成像（2D-SWE 和 3D-SWE），同时可获得彩色编码的弹性图像。组织激励是通过超声在不同深度诱导聚焦辐射力（Toshiba, Philips, Siemens, Mindray Zonare），或通过多个平行超声诱导聚焦辐射力脉冲（General Electric），或通过比剪切波速度更快的超声诱导聚焦辐射力脉冲来形成马赫圆锥（Supersonic Imagine）。

尽管应变弹性成像是第一个用于弹性成像评估的方法，但已发表的论文中关于剪切波弹性成像的准确性的证据更为有力。因此，我们将介绍此类方法。

瞬态弹性成像

超声瞬态弹性成像（Transient Elastography，TE）是基于胡克（Hooke）定律，描述了材料对外力的应变反应[12]。瞬态弹性成像采用 FibroScan 设备（EchoSens，巴黎，法国）和安装在振动器轴上的超声探头。低频振动产生弹性剪切波从右肋间传至肝脏。随后用脉冲回波超声来检测波的传播速度。这个速度与组织的硬度成正比；在较硬的材料中，波的传播速度较快。肝脏硬度的测量值以千帕（kPa）单位（预期值在 2.5 kPa

和 75 kPa 之间）[13][图 1 和图 2]。**受控衰减参数（Controlled Attenuation Parameter，CAP**）是一种与 TE 有关的肝脏脂肪变性量化的新技术，采用 FibroScan 设备 **[**图 1]。

图 1　　FibroScan 设备（EchoSens，巴黎，法国）的显示器，其最新版本还可用受控衰减参数（Controlled Attenuation Parameter，CAP）评估脂肪变性。

图 2　　FibroScan 探头（EchoSens，巴黎，法国）。

该方法通过肋间隙在右肝进行测量，病人俯卧位，右臂处于最大的外展状态。探头的尖端涂抹耦合剂，放在肋间隙皮肤上，对准右肝。操作者在系统提供的A型超声图像的辅助下，定位到至少深6 cm、无大血管结构的肝脏区域后，操作者按下探头按钮开始采集。软件会自动屏蔽不正确的振动形状或振动传播的正确后续的采集。

有三种类型的探头可供选择。S型探头用于儿科，M型探头用于正常体重患者，XL型探头用于超重和肥胖患者。

根据制造商的建议， 10 次有效 LS 测量的中位数和四分位数间隔（interquartile range interval，IQR）< 30 %以及成功率（success rate，SR）≥ 60 %，即为可靠的测量。使用此质量标准参数，只有 70-85 %的患者可以使用 M 型探头得可靠的测量结果，与不可靠的测量结果相关的最重要因素是肥胖[14, 15] 。使用 XL 探头，大约 75 %的肥胖患者可获得可靠的测量结果，而使用 M 探头，只有 45 %的病例可以成功测量 LS[16] 。据报道，使用 XL 探头获得的肝脏硬度值低于 M 探头，建议使用少数已发表的使用 XL 探头评估 LS 的研究提出的阈值，并将肝脏活检作为“金标准” [17-19]。最新的 EFSUMB 指南未推荐 XL 探头使用的阈值 [11] 。

法国一团队最近提出了通过 TE 测量 LS 的新质量标准 [20]。为此，成功率不再被认为是一个质量参数，测量结果被分为三类：非常可靠（IQR ≤ 10 %）、可靠（IQR > 10 %且 ≤ 30 %，或 IQR > 30 %且 LS < 7.1 kPa），以及不可靠（IQR > 30 %且 LS ≥ 7.1 kPa）。新的不可靠结果与既往不可靠的测量结果相似，不应用于临床实践。使用此新标准，可靠测量的比例从 75.7 %增加到 90.9 %，而且不影响这种技术对肝纤维化的无创评估的准确性。最近，此标准在一项独立队列研究中得到了验证 [21]。

根据最新的 EFSUMB 指南[11] ，应进行 10 次测量，得到可靠的 TE 测值。10 次测量的 IQR/M ≤ 30 %是最重要的可靠性标准。

以下情况与 TE 的 LS 值假性升高有关：急性肝炎和转氨酶的发作[22-24]，餐后[25, 26]，充血性心力衰竭[27]和肝外胆汁淤积症 [28]。

根据制造商规定，TE测量LS的禁忌症是存在心脏起搏器或怀孕。然而，尚未公布与禁忌症有关的副作用的数据。

点剪切波弹性成像（p-SWE）

采用 **ARFI 技术**的有**两种类型的 p-SWE：VTQ** 和 **ElastPQ。**

使用虚拟触控量化的声辐射力脉冲—VTQ（ARFI）

ARFI 技术是指在进行实时 B 型超声成像的同时，利用 ROI 探查弹性特性的解剖区域。VTQ（ARFI）机械性地激发 ROI 内的组织，使用短（262 μs）的声学脉冲，固定发射频率为 2.67 MHz，产生局部组织位移。位移的结果是剪切波从激励区域传播，并使用基于超声相关的方法进行追踪[29]。剪切波的传播速度与组织弹性的平方根成正比。结果以米/秒（m/s）表示[图 3]。

图 3 VTQ（ARFI）技术应用于慢性肝炎患者。

扫查方法建议遵循制造商的建议，例如，在正常呼吸的情况下，应在肋间扫查肝右叶，可减少测量差异。当对肝脏内侧进行扫查、患者深呼吸时，测量变异增大，改变探头的施压可获得良好的肝脏图像。目前还未知为何出现变异性增加，但有理论认为，压迫肝脏会导致硬度增加。此外，屏住呼吸会使静脉压力增高，其原理与心力衰竭类似，已知心力衰竭会增加肝脏的硬度。

为获得最佳结果，制造商的建议是：应用最小的扫描压力、剔除变异较大的数据、尽量减少呼吸和心脏运动的影响、使用最佳声窗（肋间隙扫查右肝，肝VIII段或V段）。

根据最新的EFSUMB指南，用SWE测量肝脏硬度应在患者仰卧位下，通过右肋间隙进行，患者右臂伸直，屏气时避免在屏气前深吸气[11] 。此外，用pSWE测量肝脏硬度应在肝包膜下至少10 mm处进行，由有经验的操作者进行，良好的肝脏B型声像图是前提条件[11]。

与 TE 类似，VTQ（ARFI）用于肝脏纤维化评估的可重复性非常好[30-32] 。有研究[33, 34]表明，使用与 TE 类似的质量标准参数（IQR < 30 %和 SR ≥ 60 %，IQR 尤其重要）可显著提高 VTQ（ARFI）弹性成像用于无创评估肝纤维化的准确性。与 TE 不同，VTQ（ARFI）弹性成像的可行性非常好，93 %以上的患者能使用质量标准参数获得可靠的肝脏硬度测量结果[35] 。

VTQ（ARFI）弹性成像可便捷地在肝周腹水患者中进行，而且该技术对孕妇是安全的[36] 。这些都是与 TE 相比的重要优势。目前还没有关于这种技术在有心脏起搏器的患者中的潜在应用价值。

通过 VTQ（ARFI）弹性成像评估的肝脏硬度值在以下情况下会出现假性升高：餐后[37, 38]、转氨酶水平升高[39]、右心功能不全[38]和肝外胆汁淤积[40]。对于转氨酶水平的升高，与 TE 相比，VTQ（ARFI）弹性成像似乎受中度升高值（2-5 倍于正常上限）的影响较小[39] 。

ElastPQ 技术

通过 ElastPQ 技术测量肝脏硬度是用飞利浦超声仪器进行的。该检查方法使用 ARFI 技术，其结果可以用 m/s 或 kPa 表示**[**图 4]。制造商和已发表的研究都没有提出任何关于该技术用来评估 LS 测值的质量标准参数。

与 ARFI（VTQ）弹性成像类似，根据最新的 EFSUMB 指南，用 ElastPQ 测量肝脏硬度应在仰卧位下通过右肋间隙进行，右臂伸直，屏气时避免屏气前深吸气，由有经验的操作者在肝包膜下方至少 10 mm 处进行，优质的肝脏 B 超声像图是前提条件[11] 。10 个有效的 LS 测量值可在 95 %以上的患者中获得[41-43]，且该技术具有良好的操作者间可重复性[41, 44] 。通过 ElastPQ 在肝 V 段进行测量时获得的 LS 值变异度最低 [45]。

图 4　　慢性丙型肝炎和严重纤维化患者的 ElastPQ 测量（F2 METAVIR）。

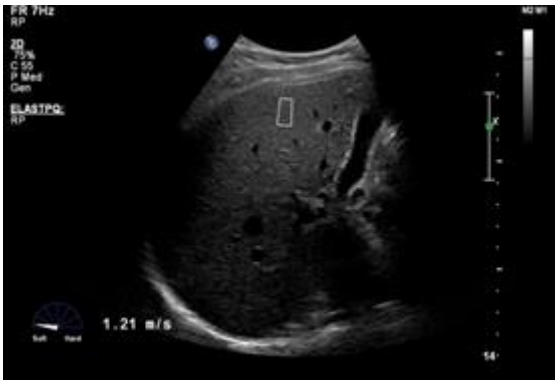

实时剪切波弹性成像（2D-SWE 和 3D-SWE）

实时 SWE 是一种弹性成像技术，在测量肝脏硬度的同时还能获得彩色编码的弹性图。组织激励是通过不同深度的超声诱导聚焦辐射力（Toshiba, Philips, Siemens, Mindray Zonare），或多个平行的超声诱导聚焦辐射力脉冲（General Electric），或通过快于剪切波速度的超声诱导聚焦辐射力脉冲，形成马赫锥（Supersonic Imagine）。

声科公司的 2D-SWE（2D-SWE.SSI, Supersonic Imagine Aixplorer 系统）

首个 2D-SWE 技术是由 Supersonic Imagine（2D-SWE.SSI）开发的，并集成到 Aixplorer™ 超声仪器（SuperSonic Imagine S.A., Aix-en-Provence, France）。这项技术是由聚焦超声波束诱导进入组织产生的辐射力和高帧率的超声成像序列的组合。弹性由彩色编码图像显示，叠加在二维图像上：红色——较硬的组织，蓝色——较软的组织[46]。同时，对 LS 进行定量估计。感兴趣区（可调节大小）内的 LS 值显示在屏幕上，以 kPa 或 m/s 表示 **[**图 5]。

图 5　　2D-SWE.SSI 技术应用于轻度纤维化患者。

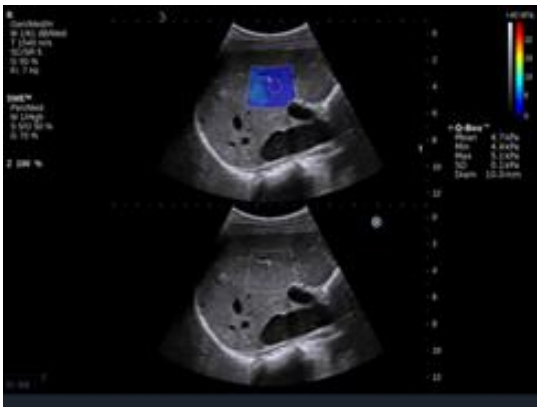

该技术使用SC6-1凸形探头。操作者将感兴趣区放在一个没有大血管的区域，深度超过2厘米，但不超过8厘米。一些研究评估了该方法的准确性，在3个、4个或5个有效的2D-SWE.SSI测值来测量LS的情况下[47-49]，但最新的EFSUMB指南建议，对于2D-SWE.SSI，应至少获得三次测值；结果应以中位数和四分位数间距表示[11]。

最初，制造商没有推荐任何质量标准，但如果采用与TE相同的质量标准（IQR < 30 %，SR ≥ 60 %），可靠测量率将降至71.3 % [50]。有报道将标准偏差/肝脏硬度中位值 ≤ 0.10和测量深度 < 5.6 cm作为质量技术参数[51]。Aixplorer仪器的新软件版本也显示稳定性指数（SI），根据制造商的解释，一个可靠的LSM应该剔除SI < 90 %的测量。

大多数已发表的研究表明，在 90-98.9 %的病例中可以通过 2D-SWE.SSI 获得 3-5 次 LS 测量结果[52, 53]。利用这种技术对肝脏纤维化进行无创评估时，2D-SWE.SSI 的观察者内和观察者间的可重复性好[52]。但要提高有效测量率，特别是在肥胖患者中，需要有超声检查经验[54]。

进行这种方法时，患者必须处于空腹状态（就像所有基于超声的弹性成像方法一样），非空腹状态与LS值的虚假升高有关[11, 55]。

GE 公司的 2D-SWE

另一项使用 2D-SWE 的技术由 GE 公司开发，应用于 Logic E9 和 S8 超声仪器（2D-SWE，GE）。组织激励是通过多个平行的超声诱导的聚焦辐射力脉冲实现。

根据 EFSUMB 的建议，与其他 2D-SWE 技术类似，2D-SWE 在病人仰卧位、呼吸间隙，在肋间隙进行扫查[11]。对右肝进行扫描，取样框放置在肝包膜下方至少 10 mm、

无血管的区域。一旦找到合适的声窗，即开始进行剪切波成像。至少采集剪切波 10 帧。然后通过在每个保存的剪切波弹性图像上放置一个圆形感兴趣区进行测量[图 6]。测量区域的选择是为了排除明显的伪影。平均硬度以每个测量区域的杨氏模量表示，由系统自动记录在工作表中。系统自动计算出有效测量值的中位数和四分位数间距。

图 6　　2D-SWE （GE）检查肝硬化患者 LS。

由于该技术很新，少有研究发表。制造商建议应进行 10 次 LS 测量以获得可靠的评估。

罗马尼亚的一项研究表明，如果只考虑 5 次测量，2D-SWE.GE 测量的准确性不会受到影响[56] 。关于再现性，2D-SWE（GE）显示出良好的操作者间和操作者内的一致性，但对于更有经验的操作者来说，结果更好[57] 。

应变弹性成像（RT-E）

使用 Hitachi 超声仪器（EUB-8500 和 EUB-900，日立医疗系统）进行的 RT-E 是市场上最早出现的 [58]。该技术使用一个传统的超声探头来比较和分析轻微施压后的回波信号[59] 。为了进行徒手 RT-E，检查者必须通过侧动探头来施加压力 [60]。

Hitachi 超声弹性成像（HiRT-E）模态使用扩展的组合自相关方法，通过使用超声探头徒手给组织施压的方式来产生实时弹性图像。较新的机器利用心脏跳动对肝脏实质产生内部压力。组织相应的弹性被计算出来，并以颜色叠加的方式显示在常规 B 型

图像上。较硬的组织显示为蓝色，而较易形变的组织则显示为红色。HiRT-E 使用联合自相关方法，根据组织形变迅速计算出相对组织硬度，并将该信息显示为“实时”彩色图像 **[**图 7]。

图 7　　日立超声弹性成像（F2 METAVIR）用于慢性丙型肝炎和显著纤维化患者。

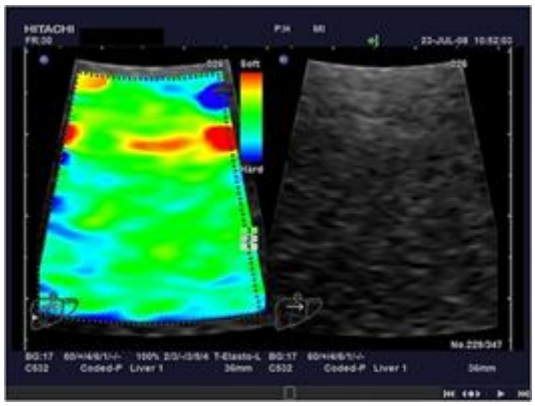

这种方法已经在临床实践中被用于评估乳腺、甲状腺、前列腺和胰腺的病灶[61]，最近用于肝脏纤维化的评估 [58, 62-64]。

不同技术的正常值

瞬态弹性成像

在没有肝脏病变的受试者中，通过 TE 评估的肝脏硬度值在 4.3-5.3 kPa，男性比女性的值高[65-68] 。

点剪切波弹性成像

使用虚拟触控量化的声辐射力脉冲—VTQ（ARFI）

在没有肝脏病变的受试者中，通过 VTQ（ARFI）评估的 LS 值在 1.07-1.19 m/s，性别之间无差异[69-74] 。

ElastPQ 技术

根据现有数据，健康志愿者的平均 LS 值为 1.08 m/s，相当于 3.5 kPa，与女性相比，男性的 LS 值更高[42, 45] 。

实时剪切波弹性成像（2D-SWE 和 3D-SWE）

Supersonic Imagine 的 2D-SWE（Aixplorer 系统）

据报道，健康志愿者的LS为 6 ± 1.4 kPa（中位数为5.7 kPa），与女性相比，男性的测量值更高[75] 。

General Electric 的 2D-SWE

在一组健康的肝脏个体中，2D-SWE.GE 值为 5.1 ± 1.3 kPa，男性高于女性，40 岁及以上的患者测量值高于 40 岁以下者[76] 。

如何比较技术

Bota 等发表的一项 meta 分析[77]比较了 TE 和 VTQ（ARFI）弹性成像，以肝脏活检为金标准。该 meta 分析显示，TE 无法获得可靠的测量结果，是 VTQ（ARFI）的三倍以上（6.6 % vs. 2.1 %，$P < 0.0001$），对于预测是否存在明显的纤维化（$F \geq 2$）和肝硬化（$F = 4$），两种弹性成像技术的价值相似。

最新一项研究，在接受肝脏活检的 349 名慢性肝病患者队列中，通过 2D-SWE.SSI、VTQ（ARFI）和 TE（BMI < 30 kg/m²的患者使用 M 探头，BMI ≥ 30 kg/m²的患者使用 XL 探头）评估肝脏硬度[78]。在这项研究中，2D-SWE.SSI、TE 和 VTQ（ARFI）与组织学纤维化显著相关（$r = 0.79$，$p < 0.00001$；$r = 0.70$，$p < 0.00001$ 和 $r = 0.64$，$p < 0.00001$）。2D-SWE（SSI）、TE 和 VTQ（ARFI）的 AUROCs 分别为：诊断显著纤维化为 0.88、0.84 和 0.81；严重纤维化 0.93、0.87 和 0.89，以及诊断为肝硬化 0.93、0.90 和 0.90。2D-SWE（SSI）对严重纤维化的诊断准确率明显高于 TE（$F \geq 3$）（$P = 0.0016$），对明显纤维化的诊断准确率显著高于 VTQ（ARFI）（$F \geq 2$）（$P = 0.0003$）。对于轻度纤维化和肝硬化的诊断，所有方法之间没有明显差异。本研究的结论是，2D-

SWE（SSI）是评估慢性肝病肝纤维化的一种有效方法，似乎比 TE 或 VTQ（ARFI）更好。

适应症

丙型肝炎

瞬态弹性成像

在慢性丙型肝炎患者中，根据一些研究和荟萃分析的结果显示 [12, 79-83]，如果肝脏硬度大于 6.8-7.6 kPa，肝脏活检中发现明显的纤维化（F2–F4 Metavir 评分）的可能性增大，患者急需抗病毒治疗。

在法国的一项多中心研究中[83]，对 494 名慢性丙型肝炎患者进行了经皮肝脏活检和 TE 评估，发现纤维化的严重程度与 TE 测量的肝脏硬度值之间存在显著的相关性（r = 0.57，P < 0.001）。这项研究试图建立能够区分不同阶段纤维化的肝脏硬度临界值。因此，7.5 kPa 的临界值可区分 F0-1 和 F2-4，灵敏度 67 %，特异性 87 %，阳性预测值（PPV）86 %，阴性预测值（NPV）68 %，诊断准确率 76 %。另有研究确定了区分 F0-1 和 F2-4 的临界值，范围为 6.8-7.3 kPa [79, 81-83]。

点状剪切波弹性成像

使用虚拟触摸量化的声辐射力脉冲-VTQ（ARFI）。

VTQ（ARFI）弹性成像最初被用于慢性丙型肝炎患者的肝脏纤维化评估。有报道[84-88]显示，慢性丙型肝炎患者的 LS 截断值范围：F ≥ 1 为 1.18-1.19 m/s（AUROC = 0.70-0.88），F ≥ 2 为 1.21-1.34 m/s（AUROC = 0.85-0.90），F ≥ 3 为 1.54-1.70 m/s（AUROC = 0.87-0.99），F = 4 为 1.75-2 m/s（AUROC = 0.91-0.99）。一项国际多中心研究[89]，包括了来自欧洲和亚洲的 914 名慢性丙型肝炎患者，通过 VTQ（ARFI）弹性成像和肝脏活检进行评估，结果显示，预测显著纤维化（F ≥ 2）和肝硬化的最佳临界值对于欧洲人和亚洲人来说是不同的。欧洲患者为 1.21 m/s 和 1.74 m/s，亚洲患者为 1.32 m/s 和 1.55 m/s。此外，TE 和 VTQ（ARFI）无法较好地区分轻度明显纤维化的患者[89]。

ElastPQ 技术

在慢性丙型肝炎患者中，以TE作为参考方法，ElastPQ能可靠地预测纤维化的严重程度。预测显著纤维化、晚期纤维化和肝硬化的ElastPQ测量值的最佳临界值为6.43、9.54和11.34 kPa [90] 。

实时剪切波弹性成像（2D-SWE 和 3D-SWE）

Supersonic Imagine 的 2D-SWE（Aixplorer 系统）

2D-SWE.SSI 是评估慢性丙型肝炎患者 LS 的一种良好、可靠的方法[49] 。不同肝纤维化阶段的最佳截断值：F ≥ 2 为 7.1 kPa（AUROC = 0.92），F ≥ 3 为 8.7 kPa（AUROC = 0.98），F4 为 10.4 kPa（AUROC = 0.98）。在另一项研究中，用 2D-SWE.SSI 评估弹性值的 AUROC：F ≥ 2 为 0.948，F ≥ 3 为 0.962，F = 4 为 0.968 [91] 。

乙型肝炎

瞬态弹性成像

最近有三项荟萃分析证实了 TE 在慢性乙型肝炎分期中的良好表现[92-94]。尽管肝脏硬度值在相邻的纤维化阶段中显示出大量的重叠（特别是在较低的纤维化阶段），但 LS 可以识别 F ≥ 2 和 F4 的患者，诊断性能好。最近已发表的研究证实了既往研究的结论，表明 F ≥ 2 的 AUROC 为 0.80 - 0.90，截断值为 6.6 - 8.8 kPa [95-97]。关于肝硬化（F4）的识别，最近的数据再次证实了以前的结论，AUROC 为 0.81 - 0.97，截断值为 9.4 - 13.4 kPa [24, 98] 。一项新发表的荟萃分析显示，测量值 > 11.7 kPa 应考虑肝硬化[92, 93] 。由于转氨酶水平往往无法精准反映肝内炎症的程度，影响了慢性丙型肝炎的 LS，而且在慢性乙型肝炎中常见肝炎复发，因此建议 LS 的截断值根据转氨酶水平校正[24]。

另有研究表明，经 ALT 校正的截断值并不影响 TE 的诊断性能[99]，与慢性乙型肝炎患者肝硬化诊断高估有关的唯一变量是中度/重度坏死性炎症活动，与转氨酶水平没有任何直接关系 [100]。

点定量剪切波弹性成像

使用虚拟触诊量化的声辐射力脉冲 VTQ（ARFI）。

在一项研究中，慢性乙型肝炎患者通过肝脏活检、VTQ（ARFI）和一个亚组的患者也通过 TE 进行评估 [101]，VTQ（ARFI）和 TE 的诊断准确率以 AUROC 表示，对 F ≥ 2 的诊断为 0.75 和 0.83，对 F ≥ 3 的诊断为 0.93 和 0.94，对肝硬化的诊断为 0.97 和 0.93。VTQ（ARFI）和 TE 之间没有发现明显差异。有 2 项荟萃分析证实了这些发现，显著纤维化的 AUROC 为 0.88，最佳截断值为 1.35 m/s，而肝硬化的 AUROC 为 0.93，最佳截止值为 1.87 m/s [102]。

ElastPQ 技术

在HBV慢性感染的患者中，已发表的数据[41]显示该技术对预测存在明显的纤维化（F ≥ 2）和肝硬化（F = 4）有很好的价值，最佳LS截断值分别为6.99 kPa（AUROC = 0.94）和9 kPa（AUROC = 0.89）。肝脏纤维化和坏死性炎症活动与ElastPQ测量值明显相关。

实时剪切波弹性成像（2D-SWE 和 3D-SWE）

声科公司的 2D-SWE（Aixplorer 系统）

在慢性乙型肝炎患者中，2D-SWE.SSI的结果与慢性丙型肝炎患者的结果相似。F ≥ 1为6.5 kPa（AUROC = 0.86），F ≥ 2为7.1 kPa（AUROC = 0.88），F≥ 3为7.9 kPa（AUROC = 0.93），F4为10.1 kPa（AUROC = 0.98） [48]。

非酒精性脂肪肝(NAFLD)

瞬态弹性成像

在非酒精性脂肪肝患者中，瞬时弹性成像对肝硬化的诊断效能优于显著纤维化[103, 104]。该弹性成像技术的假阳性率高于假阴性结果，因此诊断桥接性纤维化或肝硬化的能力不足以应用于临床决策 [105, 106]。

Kwok 等[107]的关于非酒精性脂肪肝患者 TE 的系统性综述，涉及 9 项研究和 1047 名患者。TE 在诊断 F3 纤维化（敏感性 75 %，特异性 82 %）和肝硬化（敏感性 92 %，特

异性 92 %）方面表现出色，但对 F2 纤维化只有中等的准确性（敏感性 79 %，特异性 75 %）。

使用 M 探头，肝脏活检脂肪变性>66%的患者有较高的 LS 值，导致了较高的假阳性 LSM 结果 [103]。因此，在脂肪变性程度较高的肥胖患者中，使用 M 探头，TE 对非酒精性脂肪肝的严重纤维化诊断准确性不高；但是，由于 XL 探头产生的硬度值比 M 探头低，因此需要进一步研究脂肪变性时 XL 探头测量 LSM 的影响。

截断值在 7.9 kPa 和 9.3 kPa（M 探头）对排除非酒精性脂肪肝患者的 F3 纤维化的敏感性和特异性均为 90 % [108] 。

用 FibroScan 设备、基于 TE 的肝脏脂肪变性量化新技术是**受控衰减参数（CAP）[**图 1]。在 115 名患者的队列中，以脂肪变性的组织学分级作为参考，CAP 与脂肪变性显著相关（r = 0.81，p < 0.00001）。检测脂肪变性 > 10 %和 > 33 %的 AUROC 分别为 0.91 和 0.95 [109]。一项荟萃分析 [110]包括 11 项研究，得出预测 S ≥ 1、S ≥ 2 和 S ≥ 3 存在的 AUROC 分别为 0.85、0.88 和 0.87。诊断 S ≥ 1、S ≥ 2 和 S ≥ 3 的截断值分别为 232.5 dB/m、255 dB/m 和 290 dB/m。

点剪切波弹性成像

使用虚拟触控量化的声辐射力脉冲-VTQ（ARFI）。

VTQ（ARFI）弹性成像也在 NAFLD 患者中进行了评估。在截断值大于 1.10 m/s（AUROC = 0.86）时[111]VTQ（ARFI）可以区分单纯性脂肪变性和非酒精性脂肪性肝炎的患者。对于预测非酒精性脂肪肝患者是否存在严重纤维化（F ≥ 3）和肝硬化（F = 4），最佳截断值分别为 1.77 m/s 和 1.9 m/s [111]。

一项针对非酒精性脂肪肝患者的荟萃分析（7 项研究，723 名患者）显示，VTQ（ARFI）总敏感性为 80.2 %，总特异性为 85.2 %，诊断显著纤维化的合并诊断优势比为 30.1 [112]。

ElastPQ 技术

无可用数据。

实时剪切波弹性成像（2D-SWE 和 3D-SWE）

声科的 2D-SWE（Aixplorer 系统）

只有少量研究评估了 2D-SWE.SSI 在非酒精性脂肪肝患者中评估肝脏纤维化的性能。其结果存在争议 [113, 114]。

慢性肝病的其他病因

关于肝脏疾病的其他病因，目前少有数据。大多数是关于瞬时弹性成像的。

在以前或现在**长期过度饮酒的**患者中，瞬时弹性成像可以区分无和轻度纤维化（F0-1）与严重纤维化和肝硬化，但不能区分正常和轻度纤维化的患者[115]。此外，在已发表的只包括酒精性肝病患者的研究中，对于显著纤维化、严重纤维化或肝硬化的最佳截断值没有达成共识 [116-120]。显著纤维化最佳截断值范围为 7.8 - 9.6 kPa [121, 122]，严重纤维化为 8 - 17.0 kPa[116, 123]，肝硬化为 12.5 - 22.7 kPa[116, 123] 。瞬时弹性成像更适合于排肝硬化，而不是诊断肝硬化。在 12.5 kPa 的临界值时，TE 可以排除肝硬化，阴性似然比为0.07 [115]。在接受戒酒的患者中，0.5至4周的戒断会使TE显著下降[123-125]。然而，这种下降与转氨酶、胆红素、碱性磷酸酶和/或 γ-谷氨酰转肽酶的正常化有关。

瞬时弹性成像目前被认为是评估**原发性硬化性胆管炎**（PSC）纤维化的最佳替技术之一。高基线或随时间增加的数值表明这一人群的预后差[126] 。在 73 名 PSC 患者中，通过瞬时弹性成像评估了肝脏硬度，并定期进行临床和弹性成像随访[126] 。瞬时弹性成像技术能够区分严重和非严重的纤维化，对肝硬化有很高的鉴别准确性（AUROC 0.88）。操作者间有很高的可重复性。高基线和随时间增加的肝硬度与不良预后有关，如死亡、肝移植、腹水、肝性脑病和胃肠道出血或肝细胞癌[126] 。在解释肝脏硬度测量的价值之前，应该排除 PSC 中由于显著狭窄引起的肝内胆道系统的扩张，因为如前所述，胆汁淤积会增加肝脏硬度，与肝脏纤维化无关。

无 SWE 的适应症

急性肝炎、转氨酶升高（ALT > 5 ULN）、肝外胆汁淤积和充血性心力衰竭时，不应进行剪切波弹性成像[11] 。

SWE 的规则

EFSUMB 关于 SWE 弹性成像最重要的建议是 [11]：

- 用 SWE 测量肝脏硬度应在患者仰卧位下通过右肋间隙进行，患者右臂伸直、屏气，避免在屏气前深吸气（LoE 2b，GoR B）。强烈共识（18/0/0，100 %）。
- 有经验的操作者（LoE 2b，GoR B）应通过 SWE 进行肝脏硬度的测量。强烈共识（18/0/0，100 %）。
- 采用 pSWE 和 2D-SWE 测量肝脏硬度应在肝包膜下方至少 10 mm 处进行（LoE 1b，GoR A）。强烈共识（18/0/0，100 %）。
- 采用 SWE 进行 LSM 检查前，应排除主要的潜在混杂因素（AST 和/或 ALT 较正常升高大于 5 倍提示肝脏炎症、阻塞性胆汁淤积、肝脏充血、急性肝炎和浸润性肝病），以避免高估肝脏纤维化（LoE 2b，GoR B），和/或在解释 SWE 结果时应加以考虑以上因素（LoE 1b，GoR B）。广泛共识（15/0/1，94 %）。
- 患者在接受 SWE 肝脏硬度测量前应至少禁食 2 小时，并休息至少 10 分钟（LoE 2b，GoR B）。大多数人达成共识（13/2/3，72 %）。
- 当与临床和实验室背景一致时，正常范围的 SWE 可排除明显的肝纤维化（LoE 2A，GoR B）。广泛共识（17/0/1，94 %）。
- 合格的 B 超肝脏声像图是 pSWE 和 2D-SWE 测量的前提（LoE 5，GoR D）。强烈共识（18/0/0，100 %）。
- 比较不同的 pSWE 或 2D-SWE 系统时，在距离探头 4-5 cm 深度（使用凸阵探头）获得的结果变异最小（LoE 4，GoR C）。因此，如果技术过关，建议采用此位置测量。广泛共识（17/0/1，94 %）。
- TE 可作为慢性丙型病毒性肝炎患者肝脏纤维化严重程度的一线评估方式，在排除肝硬化方面表现最好（LoE 1b，GoR A）。广泛共识（17/0/1，94 %）。
- VTQ®所显示的 pSWE 可作为慢性丙型肝炎患者肝纤维化严重程度的一线评估方式。广泛共识（17/0/1，94 %）。
- 如同 SSI 所证实，2D-SWE 可作为慢性丙型肝炎患者肝脏纤维化严重程度的一线评估手段，在排除肝硬化方面表现最好（LoE 1b，GoR A）。广泛共识（17/0/1，94 %）。
- 在 CHB 患者中，TE 有助于识别肝硬化患者。需要同时评估转氨酶以排除疾病发作状态（升高大于正常上限的 5 倍）。(LoE 1b, GoR A)。广泛共识（17/1/0，94 %）。

- 在 CHB 患者中，VTQ®所示的 pSWE 有助于识别肝硬化患者（LoE 2a，GoR B）。强烈共识（18/0/0，100 %）。
- 与 SSI 一样，2D-SWE 在 CHB 患者中有助于识别肝硬化患者（LoE 3a，GoR C）。广泛共识（17/0/1，94 %）。

儿童适应症

剪切波弹性成像也可用于儿童。瞬时弹性成像有一款特殊的探头（S 探头）用于该人群。弹性成像在该人群中的主要适应症：评估患有病毒性肝炎、非酒精性脂肪肝、囊性纤维化、胆道闭锁或移植后肝移植纤维化儿童的肝纤维化。

在健康儿童中，TE 平均 LS 值为 4.7 kPa。0-5 岁、6-11 岁和 12-18 岁儿童的硬度中位数与年龄存在统计学相关性，分别为 4.40、4.73 和 5.1 kPa（P = 0.001）[127] 。

瞬时弹性成像被用于预测 90 名儿童不同病因的肝脏纤维化的不同阶段，使用肝脏活检作为金标准方法[128] 。肝脏硬度与组织学 Ishak 评分显著相关（r = 0.879，P < 0.0001）。瞬时弹性成像法对纤维化的各个阶段有较高的鉴别能力。与威尔逊（Wilson）病（8.30 ± 0.84 kPa）和 HCV 组（7.43 ± 1.73 kPa）相比，自身免疫性肝炎的 LS 值更高（16.15 ± 7.23 kPa）。

一项包括 350 名儿科患者的研究[129]评估了受控衰减参数（CAP）对肝脏脂肪变性的无创评估的临床价值。这项研究的结论显示，对于肝脏脂肪变性的评估，CAP 比超声更好，249 dB/m 的临界值可以排除肝脏脂肪变性，且具有很高的特异性。

一项包括了连续的 54 名患有不同慢性肝病的儿童和青少年的研究[130]，使用 3 种弹性成像方法（TE、ARFI-VTQ 和 2D-SWE.SSI）来评估肝脏纤维化情况。以 TE 作为参考标准，VTQ（ARFI）检测纤维化的灵敏度：F1 为 71.4 %，F2 为 77.7 %，F3 为 62.5 %，

F4 为 71.4 %。2D-SWE.SSI 检测 F1 的灵敏度为 92.8 %，F2 为 83.3 %，F3 为 87.5 %，F4 为 85.7 %。

VTQ（ARFI）评估健康儿童的正常剪切波值为 1.07 ± 0.10 m/s。在不同性别或不同探头位置之间无统计学差异[131] 。

一项包括健康儿童和不同病因的慢性肝病患者的研究表明，VTQ（ARFI）截断值为 1.34m/s 时可预测肝脏纤维化（F ≥ 1）（AUROC = 0.85），截断值为 2 m/s 时检测 F > 2 的灵敏度为 100 % [132] 。

还研究了 2D-SWE.SSI 对肝脏纤维化的无创性评估的有用性。在一项研究中[133]包含健康和慢性肝病患儿群体，与使用 SL15-4 探头获得的数值相比，使用 SC6-1 探头获得的肝脏硬度值明显更高（6.94 kPa ± 1.42 vs 5.96 kPa ± 1.31; P = 0.006）。以肝活检肝纤维化严重程度为标准，88.5 % - 96.8 %的患者被正确分类，AUROC 为 0.90 - 0.98。

其他器官中的 SWE

剪切波弹性成像，特别是集成在超声系统中的弹性成像方法，可以在其他器官中进行，如脾脏、甲状腺、肾脏、乳腺或前列腺。弹性成像也被用于肝肿瘤的特征分析。

目前正在对脾脏硬度进行评估，特别是对门静脉高压的无创预测。由于脾脏肿大和脾脏充血大多取决于肝硬化门静脉高压，有人认为脾脏硬度可能比肝脏硬度更能反映门静脉压力。

总的来说，即使在正常人中，脾脏也比肝脏要硬。TE 和 2D-SWE.SSI 测量大约在 70% 的病例中是成功的，而用 VTQ（ARFI）测量脾脏硬度（spleen stiffness measurement，SSM）在大多数病例中是可行的，即使是正常大小的脾脏；然而，用 VTQ 测量的 SSM 比用 VTQ（ARFI）测量的 LSM 可重复性差[134] 。

总之，通过 TE 测量脾脏硬度与 HVPG 的相关性比肝脏硬度稍好，与肝脏硬度（通过 TE 和 pSWE）相比，脾脏硬度似可改善对静脉曲张和需要治疗的静脉曲张的预测。值得注意的是，在非肝硬化门静脉高压症（肝外门静脉阻塞和特发性门静脉高压症）患者中，脾脏硬度增加，而肝脏硬度正常或仅轻度升高[135, 136]。这表明，脾脏硬度以及肝脏和脾脏硬度的比值可用于不明原因的门静脉高压症患者，有助于区分肝硬化和非肝硬化的原因。在一项针对丙型肝炎引起的肝硬化患者的研究中，脾脏硬度比肝脏硬度能更好地预测肝硬化临床失代偿的首次发作 [137]。

目前，使用剪切波弹性成像来描述**局灶性肝占位的**特征仍在研究中。弹性成像已被用于描述肝脏病灶特征，以区分良性和恶性肿块。已发表的研究结果存在争议 [138-141]。

一项荟萃分析评估了 VTQ（ARFI）识别恶性肝脏病变的性能，包括了 8 项研究，共 490 名患者的 590 个肝脏病变（其中 38%为良性）[138]。主要不足在于各研究的剪切波速度的截断值不同，在 1.5 和 2.7 m/s 之间。总体敏感性和特异性分别为 0.86 和 0.89 [138]。

VTQ（ARFI）与常规超声结合用于诊断甲状腺结节。一项荟萃分析[142]包括了 13 项研究，涉及 1641 名患者的 1854 个甲状腺结节（72 %为良性），结果显示良性和恶性甲状腺结节之间的鉴别诊断敏感性和特异性分别为 0.81 和 0.84。

总结

基于剪切波的弹性成像方法，在无创评估肝脏纤维化方面具有良好的性能，尤其在预测肝硬化方面。文中提及的所有剪切波弹性成像方法均具有良好的可重复性。以下因素可影响基于剪切波的弹性成像方法的准确性：转氨酶极速升高、肝外胆汁淤积、充血性心力衰竭或非禁食状态。

参考文献

[1] MCHUTCHISON J, POYNARD T, AFDHAL N, et al. Fibrosis as an end point for clinical trials in liver disease: a report of the international fibrosis group [J]. Clin Gastroenterol Hepatol, 2006, 4(10): 1214-20.

[2] REGEV A, BERHO M, JEFFERS L J, et al. Sampling error and intraobserver variation in liver biopsy in patients with chronic HCV infection [J]. Am J Gastroenterol, 2002, 97(10): 2614-8.

[3] PERSICO M, PALMENTIERI B, VECCHIONE R, et al. Diagnosis of chronic liver disease: reproducibility and validation of liver biopsy [J]. Am J Gastroenterol, 2002, 97(2): 491-2.

[4] RATZIU V, CHARLOTTE F, HEURTIER A, et al. Sampling variability of liver biopsy in nonalcoholic fatty liver disease [J]. Gastroenterology, 2005, 128(7): 1898-906.

[5] GEBO K A, HERLONG H F, TORBENSON M S, et al. Role of liver biopsy in management of chronic hepatitis C: a systematic review [J]. Hepatology, 2002, 36(5 Suppl 1): S161-72.

[6] ROSENBERG W M, VOELKER M, THIEL R, et al. Serum markers detect the presence of liver fibrosis: a cohort study [J]. Gastroenterology, 2004, 127(6): 1704-13.

[7] GREGERSEN H, GILJA O H, HAUSKEN T, et al. Mechanical properties in the human gastric antrum using B-mode ultrasonography and antral distension [J]. Am J Physiol Gastrointest Liver Physiol, 2002, 283(2): G368-75.

[8] AHMED A B, GILJA O H, GREGERSEN H, et al. In vitro strain measurement in the porcine antrum using ultrasound doppler strain rate imaging [J]. Ultrasound Med Biol, 2006, 32(4): 513-22.

[9] BAMBER J, COSGROVE D, DIETRICH C F, et al. EFSUMB guidelines and recommendations on the clinical use of ultrasound elastography. Part 1: Basic principles and technology [J]. Ultraschall Med, 2013, 34(2): 169-84.

[10] COSGROVE D, PISCAGLIA F, BAMBER J, et al. EFSUMB guidelines and recommendations on the clinical use of ultrasound elastography. Part 2: Clinical applications [J]. Ultraschall Med, 2013, 34(3): 238-53.

[11] DIETRICH C F, BAMBER J, BERZIGOTTI A, et al. EFSUMB Guidelines and Recommendations on the Clinical Use of Liver Ultrasound Elastography, Update 2017 (Long Version) [J]. Ultraschall Med, 2017, 38(4): e16-e47.

[12] TALWALKAR J A, KURTZ D M, SCHOENLEBER S J, et al. Ultrasound-based transient elastography for the detection of hepatic fibrosis: systematic review and meta-analysis [J]. Clin Gastroenterol Hepatol, 2007, 5(10): 1214-20.

[13] SANDRIN L, FOURQUET B, HASQUENOPH J M, et al. Transient elastography: a new noninvasive method for assessment of hepatic fibrosis [J]. Ultrasound Med Biol, 2003, 29(12): 1705-13.

[14] CASTERA L, FOUCHER J, BERNARD P H, et al. Pitfalls of liver stiffness measurement: a 5-year prospective study of 13,369 examinations [J]. Hepatology, 2010, 51(3): 828-35.

[15] SIRLI R, SPOREA I, BOTA S, et al. Factors influencing reliability of liver stiffness measurements using transient elastography (M-probe)-monocentric experience [J]. Eur J Radiol, 2013, 82(8): e313-6.

[16] DE LEDINGHEN V, VERGNIOL J, FOUCHER J, et al. Feasibility of liver transient elastography with FibroScan using a new probe for obese patients [J]. Liver Int, 2010, 30(7): 1043-8.

[17] MYERS R P, POMIER-LAYRARGUES G, KIRSCH R, et al. Discordance in fibrosis staging between liver biopsy and transient elastography using the FibroScan XL probe [J]. J Hepatol, 2012, 56(3): 564-70.

[18] WONG V W, VERGNIOL J, WONG G L, et al. Liver stiffness measurement using XL probe in patients with nonalcoholic fatty liver disease [J]. Am J Gastroenterol, 2012, 107(12): 1862-71.

[19] WONG G L, VERGNIOL J, LO P, et al. Non-invasive assessment of liver fibrosis with transient elastography (FibroScan(R)): applying the cut-offs of M probe to XL probe [J]. Ann Hepatol, 2013, 12(4): 570-80.

[20] BOURSIER J, ZARSKI J P, DE LEDINGHEN V, et al. Determination of reliability criteria for liver stiffness evaluation by transient elastography [J]. Hepatology, 2013, 57(3): 1182-91.

[21] SCHWABL P, BOTA S, SALZL P, et al. New reliability criteria for transient elastography increase the number of accurate measurements for screening of cirrhosis and portal hypertension [J]. Liver Int, 2015, 35(2): 381-90.

[22] COCO B, OLIVERI F, MAINA A M, et al. Transient elastography: a new surrogate marker of liver fibrosis influenced by major changes of transaminases [J]. J Viral Hepat, 2007, 14(5): 360-9.

[23] VIGANO M, MASSIRONI S, LAMPERTICO P, et al. Transient elastography assessment of the liver stiffness dynamics during acute hepatitis B [J]. Eur J Gastroenterol Hepatol, 2010, 22(2): 180-4.

[24] CHAN H L, WONG G L, CHOI P C, et al. Alanine aminotransferase-based algorithms of liver stiffness measurement by transient elastography (Fibroscan) for liver fibrosis in chronic hepatitis B [J]. J Viral Hepat, 2009, 16(1): 36-44.

[25] MEDERACKE I, WURSTHORN K, KIRSCHNER J, et al. Food intake increases liver stiffness in patients with chronic or resolved hepatitis C virus infection [J]. Liver Int, 2009, 29(10): 1500-6.

[26] ARENA U, LUPSOR PLATON M, STASI C, et al. Liver stiffness is influenced by a standardized meal in patients with chronic hepatitis C virus at different stages of fibrotic evolution [J]. Hepatology, 2013, 58(1): 65-72.

[27] MILLONIG G, FRIEDRICH S, ADOLF S, et al. Liver stiffness is directly influenced by central venous pressure [J]. J Hepatol, 2010, 52(2): 206-10.

[28] MILLONIG G, REIMANN F M, FRIEDRICH S, et al. Extrahepatic cholestasis increases liver stiffness (FibroScan) irrespective of fibrosis [J]. Hepatology, 2008, 48(5): 1718-23.

[29] NIGHTINGALE K, SOO M S, NIGHTINGALE R, et al. Acoustic radiation force impulse imaging: in vivo demonstration of clinical feasibility [J]. Ultrasound Med Biol, 2002, 28(2): 227-35.

[30] BOTA S, SPOREA I, SIRLI R, et al. Intra- and interoperator reproducibility of acoustic radiation force impulse (ARFI) elastography--preliminary results [J]. Ultrasound Med Biol, 2012, 38(7): 1103-8.

[31] BOURSIER J, ISSELIN G, FOUCHARD-HUBERT I, et al. Acoustic radiation force impulse: a new ultrasonographic technology for the widespread noninvasive diagnosis of liver fibrosis [J]. Eur J Gastroenterol Hepatol, 2010, 22(9): 1074-84.

[32] D'ONOFRIO M, GALLOTTI A, MUCELLI R P. Tissue quantification with acoustic radiation force impulse imaging: Measurement repeatability and normal values in the healthy liver [J]. AJR Am J Roentgenol, 2010, 195(1): 132-6.

[33] BOTA S, SPOREA I, SIRLI R, et al. Factors that influence the correlation of acoustic radiation force impulse (ARFI), elastography with liver fibrosis [J]. Med Ultrason, 2011, 13(2): 135-40.

[34] BOTA S, SPOREA I, SIRLI R, et al. Factors which influence the accuracy of acoustic radiation force impulse (ARFI) elastography for the diagnosis of liver fibrosis in patients with chronic hepatitis C [J]. Ultrasound Med Biol, 2013, 39(3): 407-12.

[35] BOTA S, SPOREA I, SIRLI R, et al. Factors associated with the impossibility to obtain reliable liver stiffness measurements by means of Acoustic Radiation Force Impulse (ARFI) elastography--analysis of a cohort of 1,031 subjects [J]. Eur J Radiol, 2014, 83(2): 268-72.

[36] SUGITANI M, FUJITA Y, YUMOTO Y, et al. A new method for measurement of placental elasticity: acoustic radiation force impulse imaging [J]. Placenta, 2013, 34(11): 1009-13.

[37] POPESCU A, BOTA S, SPOREA I, et al. The influence of food intake on liver stiffness values assessed by acoustic radiation force impulse elastography-preliminary results [J]. Ultrasound Med Biol, 2013, 39(4): 579-84.

[38] GOERTZ R S, EGGER C, NEURATH M F, et al. Impact of food intake, ultrasound transducer, breathing maneuvers and body position on acoustic radiation force impulse (ARFI) elastometry of the liver [J]. Ultraschall Med, 2012, 33(4): 380-5.

[39] BOTA S, SPOREA I, PECK-RADOSAVLJEVIC M, et al. The influence of aminotransferase levels on liver stiffness assessed by Acoustic Radiation Force Impulse Elastography: a retrospective multicentre study [J]. Dig Liver Dis, 2013, 45(9): 762-8.

[40] PFEIFER L, STROBEL D, NEURATH M F, et al. Liver stiffness assessed by acoustic radiation force impulse (ARFI) technology is considerably increased in patients with cholestasis [J]. Ultraschall Med, 2014, 35(4): 364-7.

[41] MA J J, DING H, MAO F, et al. Assessment of liver fibrosis with elastography point quantification technique in chronic hepatitis B virus patients: a comparison with liver pathological results [J]. J Gastroenterol Hepatol, 2014, 29(4): 814-9.

[42] SPOREA I, BOTA S, GRADINARU-TASCAU O, et al. Comparative study between two point Shear Wave Elastographic techniques: Acoustic Radiation Force Impulse (ARFI) elastography and ElastPQ [J]. Med Ultrason, 2014, 16(4): 309-14.

[43] YOO H, LEE J M, YOON J H, et al. Prospective Comparison of Liver Stiffness Measurements between Two Point Shear Wave Elastography Methods: Virtual Touch Quantification and Elastography Point Quantification [J]. Korean J Radiol, 2016, 17(5): 750-7.

[44] FERRAIOLI G, TINELLI C, LISSANDRIN R, et al. Point shear wave elastography method for assessing liver stiffness [J]. World J Gastroenterol, 2014, 20(16): 4787-96.

[45] LING W, LU Q, QUAN J, et al. Assessment of impact factors on shear wave based liver stiffness measurement [J]. Eur J Radiol, 2013, 82(2): 335-41.

[46] MULLER M, GENNISSON J L, DEFFIEUX T, et al. Quantitative viscoelasticity mapping of human liver using supersonic shear imaging: preliminary in vivo feasibility study [J]. Ultrasound Med Biol, 2009, 35(2): 219-29.

[47] SPOREA I, GRADINARU-TASCAU O, BOTA S, et al. How many measurements are needed for liver stiffness assessment by 2D-Shear Wave Elastography (2D-SWE) and which value should be used: the mean or median? [J]. Med Ultrason, 2013, 15(4): 268-72.

[48] LEUNG V Y, SHEN J, WONG V W, et al. Quantitative elastography of liver fibrosis and spleen stiffness in chronic hepatitis B carriers: comparison of shear-wave elastography and transient elastography with liver biopsy correlation [J]. Radiology, 2013, 269(3): 910-8.

[49] FERRAIOLI G, TINELLI C, DAL BELLO B, et al. Accuracy of real-time shear wave elastography for assessing liver fibrosis in chronic hepatitis C: a pilot study [J]. Hepatology, 2012, 56(6): 2125-33.

[50] SPOREA I, BOTA S, JURCHIS A, et al. Acoustic radiation force impulse and supersonic shear imaging versus transient elastography for liver fibrosis assessment [J]. Ultrasound Med Biol, 2013, 39(11): 1933-41.

[51] PROCOPET B, BERZIGOTTI A, ABRALDES J G, et al. Real-time shear-wave elastography: applicability, reliability and accuracy for clinically significant portal hypertension [J]. J Hepatol, 2015, 62(5): 1068-75.

[52] HUDSON J M, MILOT L, PARRY C, et al. Inter- and intra-operator reliability and repeatability of shear wave elastography in the liver: a study in healthy volunteers [J]. Ultrasound Med Biol, 2013, 39(6): 950-5.

[53] POYNARD T, MUNTEANU M, LUCKINA E, et al. Liver fibrosis evaluation using real-time shear wave elastography: applicability and diagnostic performance using methods without a gold standard [J]. J Hepatol, 2013, 58(5): 928-35.

[54] GRADINARU-TASCAU O, SPOREA I, BOTA S, et al. Does experience play a role in the ability to perform liver stiffness measurements by means of supersonic shear imaging (SSI)? [J]. Med Ultrason, 2013, 15(3): 180-3.

[55] VONGHIA L W W, PELCKMANS P, MICHIELSEN P, FRANCQUE S. Liver stiffness by shear wave elastography is influenced by meal and meal-related haemodynamic modifications [J]. Ultraschall in Med 2013, 34: WS_SL24_09.

[56] BENDE F S I, SIRLI R, POPESCU A, DANILA M, MARE R, LUPUSORU R. Optimal number of valid measurements for the assessment of liver stiffness using 2D-SWE.GE. [J]. Ultraschall Med 2016, 37 (Suppl 1): S41.

[57] MOGA TV P C, STEPAN AM, POPESCU A, SIRLI R, DANILA M, SPOREA I. Inter/intra-observer reproduciibility of a 2DShear Wave Elastography (Logiq E9 system from GE) technique and the impact of ultrasound experience in achieving reliable data [J]. Ultraschall in Med 2016;): SL19_6, 2016, 37 (Suppl1): S28.

[58] FRIEDRICH-RUST M, ONG M F, HERRMANN E, et al. Real-time elastography for noninvasive assessment of liver fibrosis in chronic viral hepatitis [J]. AJR Am J Roentgenol, 2007, 188(3): 758-64.

[59] FREY H. [Realtime elastography. A new ultrasound procedure for the reconstruction of tissue elasticity] [J]. Radiologe, 2003, 43(10): 850-5.

[60] HAVRE R F, ELDE E, GILJA O H, et al. Freehand real-time elastography: impact of scanning parameters on image quality and in vitro intra- and interobserver validations [J]. Ultrasound Med Biol, 2008, 34(10): 1638-50.

[61] SHIINA T N N, YAMAKAWA M, UENO E. Real-time tissue elasticity imaging by the compound autocorrelation method. [J]. Medix, 2007, suppl: 4-7.

[62] FUJIMOTO K W S, OSHITA M, KATO M, TONOMURA A, MITAKI T. Non-invasive evaluation of Hepatic Fibrosis in patients with Chronic Hepatitis C using Elastography. [J]. Medix, 2007, suppl: 24-7.

[63] TATSUMI C, KUDO M, UESHIMA K, et al. Noninvasive evaluation of hepatic fibrosis using serum fibrotic markers, transient elastography (FibroScan) and real-time tissue elastography [J]. Intervirology, 2008, 51 Suppl 1: 27-33.

[64] FRIEDRICH-RUST M, SCHWARZ A, ONG M, et al. Real-time tissue elastography versus FibroScan for noninvasive assessment of liver fibrosis in chronic liver disease [J]. Ultraschall Med, 2009, 30(5): 478-84.

[65] CORPECHOT C, EL NAGGAR A, POUPON R. Gender and liver: is the liver stiffness weaker in weaker sex? [J]. Hepatology, 2006, 44(2): 513-4.

[66] ROULOT D, CZERNICHOW S, LE CLESIAU H, et al. Liver stiffness values in apparently healthy subjects: influence of gender and metabolic syndrome [J]. J Hepatol, 2008, 48(4): 606-13.

[67] KIM S U, CHOI G H, HAN W K, et al. What are 'true normal' liver stiffness values using FibroScan?: a prospective study in healthy living liver and kidney donors in South Korea [J]. Liver Int, 2010, 30(2): 268-74.

[68] SIRLI R, SPOREA I, TUDORA A, et al. Transient elastographic evaluation of subjects without known hepatic pathology: does age change the liver stiffness? [J]. J Gastrointestin Liver Dis, 2009, 18(1): 57-60.

[69] POPESCU A, SPOREA I, SIRLI R, et al. The mean values of liver stiffness assessed by Acoustic Radiation Force Impulse elastography in normal subjects [J]. Med Ultrason, 2011, 13(1): 33-7.

[70] KIM J E, LEE J Y, KIM Y J, et al. Acoustic radiation force impulse elastography for chronic liver disease: comparison with ultrasound-based scores of experienced radiologists, Child-Pugh scores and liver function tests [J]. Ultrasound Med Biol, 2010, 36(10): 1637-43.

[71] SON C Y, KIM S U, HAN W K, et al. Normal liver elasticity values using acoustic radiation force impulse imaging: a prospective study in healthy living liver and kidney donors [J]. J Gastroenterol Hepatol, 2012, 27(1): 130-6.

[72] GOERTZ R S, AMANN K, HEIDE R, et al. An abdominal and thyroid status with Acoustic Radiation Force Impulse Elastometry--a feasibility study: Acoustic Radiation Force Impulse Elastometry of human organs [J]. Eur J Radiol, 2011, 80(3): e226-30.

[73] KARLAS T, PFREPPER C, WIEGAND J, et al. Acoustic radiation force impulse imaging (ARFI) for non-invasive detection of liver fibrosis: examination standards and evaluation of interlobe differences in healthy subjects and chronic liver disease [J]. Scand J Gastroenterol, 2011, 46(12): 1458-67.

[74] MADHOK R, TAPASVI C, PRASAD U, et al. Acoustic radiation force impulse imaging of the liver: measurement of the normal mean values of the shearing wave velocity in a healthy liver [J]. J Clin Diagn Res, 2013, 7(1): 39-42.

[75] SIRLI R, BOTA S, SPOREA I, et al. Liver stiffness measurements by means of supersonic shear imaging in patients without known liver pathology [J]. Ultrasound Med Biol, 2013, 39(8): 1362-7.

[76] BENDE F, MULABECIROVIC A, SPOREA I, et al. Assessing Liver Stiffness by 2-D Shear Wave Elastography in a Healthy Cohort [J]. Ultrasound Med Biol, 2018, 44(2): 332-41.

[77] BOTA S, HERKNER H, SPOREA I, et al. Meta-analysis: ARFI elastography versus transient elastography for the evaluation of liver fibrosis [J]. Liver Int, 2013, 33(8): 1138-47.

[78] CASSINOTTO C, LAPUYADE B, MOURIES A, et al. Non-invasive assessment of liver fibrosis with impulse elastography: comparison of Supersonic Shear Imaging with ARFI and FibroScan(R) [J]. J Hepatol, 2014, 61(3): 550-7.

[79] CASTERA L, VERGNIOL J, FOUCHER J, et al. Prospective comparison of transient elastography, Fibrotest, APRI, and liver biopsy for the assessment of fibrosis in chronic hepatitis C [J]. Gastroenterology, 2005, 128(2): 343-50.

[80] FRIEDRICH-RUST M, ONG M F, MARTENS S, et al. Performance of transient elastography for the staging of liver fibrosis: a meta-analysis [J]. Gastroenterology, 2008, 134(4): 960-74.

[81] SPOREA I, SIRLI R, DELEANU A, et al. Comparison of the liver stiffness measurement by transient elastography with the liver biopsy [J]. World J Gastroenterol, 2008, 14(42): 6513-7.

[82] ZIOL M, HANDRA-LUCA A, KETTANEH A, et al. Noninvasive assessment of liver fibrosis by measurement of stiffness in patients with chronic hepatitis C [J]. Hepatology, 2005, 41(1): 48-54.

[83] NAHON P, THABUT G, ZIOL M, et al. Liver stiffness measurement versus clinicians' prediction or both for the assessment of liver fibrosis in patients with chronic hepatitis C [J]. Am J Gastroenterol, 2006, 101(12): 2744-51.

[84] LUPSOR M, BADEA R, STEFANESCU H, et al. Performance of a new elastographic method (ARFI technology) compared to unidimensional transient elastography in the noninvasive assessment of chronic hepatitis C. Preliminary results [J]. J Gastrointestin Liver Dis, 2009, 18(3): 303-10.

[85] FRIEDRICH-RUST M, WUNDER K, KRIENER S, et al. Liver fibrosis in viral hepatitis: noninvasive assessment with acoustic radiation force impulse imaging versus transient elastography [J]. Radiology, 2009, 252(2): 595-604.

[86] SPOREA I, SIRLI R, BOTA S, et al. Is ARFI elastography reliable for predicting fibrosis severity in chronic HCV hepatitis? [J]. World J Radiol, 2011, 3(7): 188-93.

[87] FIERBINTEANU-BRATICEVICI C, ANDRONESCU D, USVAT R, et al. Acoustic radiation force imaging sonoelastography for noninvasive staging of liver fibrosis [J]. World J Gastroenterol, 2009, 15(44): 5525-32.

[88] RIZZO L, CALVARUSO V, CACOPARDO B, et al. Comparison of transient elastography and acoustic radiation force impulse for non-invasive staging of liver fibrosis in patients with chronic hepatitis C [J]. Am J Gastroenterol, 2011, 106(12): 2112-20.

[89] SPOREA I, BOTA S, PECK-RADOSAVLJEVIC M, et al. Acoustic Radiation Force Impulse elastography for fibrosis evaluation in patients with chronic hepatitis C: an international multicenter study [J]. Eur J Radiol, 2012, 81(12): 4112-8.

[90] FERRAIOLI G, MAIOCCHI L, LISSANDRIN R, et al. Accuracy of the ElastPQ Technique for the Assessment of Liver Fibrosis in Patients with Chronic Hepatitis C: a "Real Life" Single Center Study [J]. J Gastrointestin Liver Dis, 2016, 25(3): 331-5.

[91] BAVU E, GENNISSON J L, COUADE M, et al. Noninvasive in vivo liver fibrosis evaluation using supersonic shear imaging: a clinical study on 113 hepatitis C virus patients [J]. Ultrasound Med Biol, 2011, 37(9): 1361-73.

[92] CHON Y E, CHOI E H, SONG K J, et al. Performance of transient elastography for the staging of liver fibrosis in patients with chronic hepatitis B: a meta-analysis [J]. PLoS One, 2012, 7(9): e44930.

[93] XU X, SU Y, SONG R, et al. Performance of transient elastography assessing fibrosis of single hepatitis B virus infection: a systematic review and meta-analysis of a diagnostic test [J]. Hepatol Int, 2015, 9(4): 558-66.

[94] LI Y, HUANG Y S, WANG Z Z, et al. Systematic review with meta-analysis: the diagnostic accuracy of transient elastography for the staging of liver fibrosis in patients with chronic hepatitis B [J]. Aliment Pharmacol Ther, 2016, 43(4): 458-69.

[95] SEO Y S, KIM M N, KIM S U, et al. Risk Assessment of Hepatocellular Carcinoma Using Transient Elastography Vs. Liver Biopsy in Chronic Hepatitis B Patients Receiving Antiviral Therapy [J]. Medicine (Baltimore), 2016, 95(12): e2985.

[96] MENG F, ZHENG Y, ZHANG Q, et al. Noninvasive evaluation of liver fibrosis using real-time tissue elastography and transient elastography (FibroScan) [J]. J Ultrasound Med, 2015, 34(3): 403-10.

[97] LIU Y, DONG C F, YANG G, et al. Optimal linear combination of ARFI, transient elastography and APRI for the assessment of fibrosis in chronic hepatitis B [J]. Liver Int, 2015, 35(3): 816-25.

[98] DONG D R, HAO M N, LI C, et al. Acoustic radiation force impulse elastography, FibroScan(R), Forns' index and their combination in the assessment of liver fibrosis in patients with chronic hepatitis B, and the impact of inflammatory activity and steatosis on these diagnostic methods [J]. Mol Med Rep, 2015, 11(6): 4174-82.

[99] CARDOSO A C, CARVALHO-FILHO R J, STERN C, et al. Direct comparison of diagnostic performance of transient elastography in patients with chronic hepatitis B and chronic hepatitis C [J]. Liver Int, 2012, 32(4): 612-21.

[100] FRAQUELLI M, RIGAMONTI C, CASAZZA G, et al. Etiology-related determinants of liver stiffness values in chronic viral hepatitis B or C [J]. J Hepatol, 2011, 54(4): 621-8.

[101] FRIEDRICH-RUST M, BUGGISCH P, DE KNEGT R J, et al. Acoustic radiation force impulse imaging for non-invasive assessment of liver fibrosis in chronic hepatitis B [J]. J Viral Hepat, 2013, 20(4): 240-7.

[102] NIERHOFF J, CHAVEZ ORTIZ A A, HERRMANN E, et al. The efficiency of acoustic radiation force impulse imaging for the staging of liver fibrosis: a meta-analysis [J]. Eur Radiol, 2013, 23(11): 3040-53.

[103] PETTA S, VANNI E, BUGIANESI E, et al. The combination of liver stiffness measurement and NAFLD fibrosis score improves the noninvasive diagnostic accuracy

for severe liver fibrosis in patients with nonalcoholic fatty liver disease [J]. Liver Int, 2015, 35(5): 1566-73.

[104] NAVEAU S, LAMOURI K, POURCHER G, et al. The diagnostic accuracy of transient elastography for the diagnosis of liver fibrosis in bariatric surgery candidates with suspected NAFLD [J]. Obes Surg, 2014, 24(10): 1693-701.

[105] TAPPER E B, CHALLIES T, NASSER I, et al. The Performance of Vibration Controlled Transient Elastography in a US Cohort of Patients With Nonalcoholic Fatty Liver Disease [J]. Am J Gastroenterol, 2016, 111(5): 677-84.

[106] KUMAR R, RASTOGI A, SHARMA M K, et al. Liver stiffness measurements in patients with different stages of nonalcoholic fatty liver disease: diagnostic performance and clinicopathological correlation [J]. Dig Dis Sci, 2013, 58(1): 265-74.

[107] KWOK R, TSE Y K, WONG G L, et al. Systematic review with meta-analysis: non-invasive assessment of non-alcoholic fatty liver disease--the role of transient elastography and plasma cytokeratin-18 fragments [J]. Aliment Pharmacol Ther, 2014, 39(3): 254-69.

[108] WONG V W, VERGNIOL J, WONG G L, et al. Diagnosis of fibrosis and cirrhosis using liver stiffness measurement in nonalcoholic fatty liver disease [J]. Hepatology, 2010, 51(2): 454-62.

[109] SASSO M, BEAUGRAND M, DE LEDINGHEN V, et al. Controlled attenuation parameter (CAP): a novel VCTE guided ultrasonic attenuation measurement for the evaluation of hepatic steatosis: preliminary study and validation in a cohort of patients with chronic liver disease from various causes [J]. Ultrasound Med Biol, 2010, 36(11): 1825-35.

[110] SHI K Q, TANG J Z, ZHU X L, et al. Controlled attenuation parameter for the detection of steatosis severity in chronic liver disease: a meta-analysis of diagnostic accuracy [J]. J Gastroenterol Hepatol, 2014, 29(6): 1149-58.

[111] FIERBINTEANU BRATICEVICI C, SPOREA I, PANAITESCU E, et al. Value of acoustic radiation force impulse imaging elastography for non-invasive evaluation of patients with nonalcoholic fatty liver disease [J]. Ultrasound Med Biol, 2013, 39(11): 1942-50.

[112] LIU H, FU J, HONG R, et al. Acoustic Radiation Force Impulse Elastography for the Non-Invasive Evaluation of Hepatic Fibrosis in Non-Alcoholic Fatty Liver Disease Patients: A Systematic Review & Meta-Analysis [J]. PLoS One, 2015, 10(7): e0127782.

[113] CASSINOTTO C, BOURSIER J, DE LEDINGHEN V, et al. Liver stiffness in nonalcoholic fatty liver disease: A comparison of supersonic shear imaging, FibroScan, and ARFI with liver biopsy [J]. Hepatology, 2016, 63(6): 1817-27.

[114] ZHENG J, GUO H, ZENG J, et al. Two-dimensional shear-wave elastography and conventional US: the optimal evaluation of liver fibrosis and cirrhosis [J]. Radiology, 2015, 275(1): 290-300.

[115] PAVLOV C S, CASAZZA G, NIKOLOVA D, et al. Transient elastography for diagnosis of stages of hepatic fibrosis and cirrhosis in people with alcoholic liver disease [J]. Cochrane Database Syst Rev, 2015, 1: CD010542.

[116] NAHON P, KETTANEH A, TENGHER-BARNA I, et al. Assessment of liver fibrosis using transient elastography in patients with alcoholic liver disease [J]. J Hepatol, 2008, 49(6): 1062-8.

[117] KIM S G, KIM Y S, JUNG S W, et al. [The usefulness of transient elastography to diagnose cirrhosis in patients with alcoholic liver disease] [J]. Korean J Hepatol, 2009, 15(1): 42-51.

[118] JANSSENS F, DE SURAY N, PIESSEVAUX H, et al. Can transient elastography replace liver histology for determination of advanced fibrosis in alcoholic patients: a real-life study [J]. J Clin Gastroenterol, 2010, 44(8): 575-82.

[119] FERNANDEZ M, TREPO E, DEGRE D, et al. Transient elastography using Fibroscan is the most reliable noninvasive method for the diagnosis of advanced fibrosis and cirrhosis in alcoholic liver disease [J]. Eur J Gastroenterol Hepatol, 2015, 27(9): 1074-9.

[120] MUELLER S, ENGLERT S, SEITZ H K, et al. Inflammation-adapted liver stiffness values for improved fibrosis staging in patients with hepatitis C virus and alcoholic liver disease [J]. Liver Int, 2015, 35(12): 2514-21.

[121] THIELE M, DETLEFSEN S, SEVELSTED MOLLER L, et al. Transient and 2-Dimensional Shear-Wave Elastography Provide Comparable Assessment of Alcoholic Liver Fibrosis and Cirrhosis [J]. Gastroenterology, 2016, 150(1): 123-33.

[122] NGUYEN-KHAC E, CHATELAIN D, TRAMIER B, et al. Assessment of asymptomatic liver fibrosis in alcoholic patients using fibroscan: prospective comparison with seven non-invasive laboratory tests [J]. Aliment Pharmacol Ther, 2008, 28(10): 1188-98.

[123] MUELLER S, MILLONIG G, SAROVSKA L, et al. Increased liver stiffness in alcoholic liver disease: differentiating fibrosis from steatohepatitis [J]. World J Gastroenterol, 2010, 16(8): 966-72.

[124] TRABUT J B, THEPOT V, NALPAS B, et al. Rapid decline of liver stiffness following alcohol withdrawal in heavy drinkers [J]. Alcohol Clin Exp Res, 2012, 36(8): 1407-11.

[125] BARDOU-JACQUET E, LEGROS L, SORO D, et al. Effect of alcohol consumption on liver stiffness measured by transient elastography [J]. World J Gastroenterol, 2013, 19(4): 516-22.

[126] CORPECHOT C, GAOUAR F, EL NAGGAR A, et al. Baseline values and changes in liver stiffness measured by transient elastography are associated with severity of fibrosis and outcomes of patients with primary sclerosing cholangitis [J]. Gastroenterology, 2014, 146(4): 970-9; quiz e15-6.

[127] ENGELMANN G, GEBHARDT C, WENNING D, et al. Feasibility study and control values of transient elastography in healthy children [J]. Eur J Pediatr, 2012, 171(2): 353-60.

[128] BEHAIRY BEL S, SIRA M M, ZALATA K R, et al. Transient elastography compared to liver biopsy and morphometry for predicting fibrosis in pediatric chronic liver disease: Does etiology matter? [J]. World J Gastroenterol, 2016, 22(16): 4238-49.

[129] FERRAIOLI G, CALCATERRA V, LISSANDRIN R, et al. Noninvasive assessment of liver steatosis in children: the clinical value of controlled attenuation parameter [J]. BMC Gastroenterol, 2017, 17(1): 61.

[130] BELEI O, SPOREA I, GRADINARU-TASCAU O, et al. Comparison of three ultrasound based elastographic techniques in children and adolescents with chronic diffuse liver diseases [J]. Med Ultrason, 2016, 18(2): 145-50.

[131] MATOS H, TRINDADE A, NORUEGAS M J. Acoustic radiation force impulse imaging in paediatric patients: normal liver values [J]. J Pediatr Gastroenterol Nutr, 2014, 59(6): 684-8.

[132] HANQUINET S, ROUGEMONT A L, COURVOISIER D, et al. Acoustic radiation force impulse (ARFI) elastography for the noninvasive diagnosis of liver fibrosis in children [J]. Pediatr Radiol, 2013, 43(5): 545-51.

[133] FRANCHI-ABELLA S, CORNO L, GONZALES E, et al. Feasibility and Diagnostic Accuracy of Supersonic Shear-Wave Elastography for the Assessment of Liver Stiffness and Liver Fibrosis in Children: A Pilot Study of 96 Patients [J]. Radiology, 2016, 278(2): 554-62.

[134] FERRAIOLI G, TINELLI C, LISSANDRIN R, et al. Ultrasound point shear wave elastography assessment of liver and spleen stiffness: effect of training on repeatability of measurements [J]. Eur Radiol, 2014, 24(6): 1283-9.

[135] SHARMA P, KIRNAKE V, TYAGI P, et al. Spleen stiffness in patients with cirrhosis in predicting esophageal varices [J]. Am J Gastroenterol, 2013, 108(7): 1101-7.

[136] SEIJO S, REVERTER E, MIQUEL R, et al. Role of hepatic vein catheterisation and transient elastography in the diagnosis of idiopathic portal hypertension [J]. Dig Liver Dis, 2012, 44(10): 855-60.

[137] COLECCHIA A, COLLI A, CASAZZA G, et al. Spleen stiffness measurement can predict clinical complications in compensated HCV-related cirrhosis: a prospective study [J]. J Hepatol, 2014, 60(6): 1158-64.

[138] YING L, LIN X, XIE Z L, et al. Clinical utility of acoustic radiation force impulse imaging for identification of malignant liver lesions: a meta-analysis [J]. Eur Radiol, 2012, 22(12): 2798-805.

[139] YU H, WILSON S R. Differentiation of benign from malignant liver masses with Acoustic Radiation Force Impulse technique [J]. Ultrasound Q, 2011, 27(4): 217-23.

[140] ONUR M R, POYRAZ A K, UCAK E E, et al. Semiquantitative strain elastography of liver masses [J]. J Ultrasound Med, 2012, 31(7): 1061-7.

[141] GUIBAL A, BOULARAN C, BRUCE M, et al. Evaluation of shearwave elastography for the characterisation of focal liver lesions on ultrasound [J]. Eur Radiol, 2013, 23(4): 1138-49.

[142] LIU B J, LI D D, XU H X, et al. Quantitative Shear Wave Velocity Measurement on Acoustic Radiation Force Impulse Elastography for Differential Diagnosis between Benign and Malignant Thyroid Nodules: A Meta-analysis [J]. Ultrasound Med Biol, 2015, 41(12): 3035-43.