CHINESE TRANSLATION

EFSUMB 教科书，第二版

编辑：Christoph F. Dietrich

超声-移动超声的新概念

Odd Helge Gilja[1], Eleonora Terzi[2], Christoph F. Dietrich[3]

中文翻译与校对：刘琳 [4], 梁萍 [5]

[1] National Centre for Ultrasound in Gastroenterology; [2] IRCCS Azienda Ospedaliero-Universitaria di Bologna, Italy; [3] Department Allgemeine Innere Medizin Kliniken Hirslanden Bern Beausite, Salem und Permanence, Bern, Switzerland; [4] 郑州大学第一附属医院超声科, 郑州, 中国；[5] 中国人民解放军总医院介入超声科, 北京, 中国

通讯作者：

Odd Helge Gilja, 教授, M.D., Ph.D

National Centre for Ultrasound in Gastroenterology

Department of Medicine, Haukeland University Hospital, N-5021 BERGEN, NORWAY

电话：+47 55972133

传真：+47 55972950

电子邮件：Odd.Gilja@uib.no

引言

超声检查是对患者最友好、最小型化的成像方式，便于在广泛的临床场景中进行床边扫描[(1-23)]。医生了解患者的病史和检查结果的细节，是进行有针对性且具有成本效益的超声检查的最佳前提[(24)]。实际上医生自己使用一些超声波应用已经成为许多学科的常规做法，通常不再求助于放射科医生。例如心脏病学家的超声心动图、产科/妇科医生的经阴道或胎儿超声、肝病学家的肝胆超声、胃肠病学家的胃肠道超声(GI-ultrasound, GIUS)、血管外科医生的外周多普勒、肝脏外科中的术中超声、内分泌学家中的甲状腺超声、老年超声或者是内科的一般应用[(18、23)]。

欧洲医学和生物学超声学会联合会(European Federation of Societies for Ultrasound in Medicine and Biology, EFSUMB)正在不断努力促进高质量的超声教育。EFSUMB 定义了超声实践的三个级别，在理想的情况下必须有与之相匹配的课程和培训[(29)]：

1 级：

这一级别的操作通常需要具备以下能力：

a. 安全准确地进行普通检查
b. 认识和鉴别正常解剖和病理
c. 诊断某些特定器官系统内的常见异常
d. 确认何时需要转诊寻求其他意见

在大多数医学专业中，这一实践水平所需的能力将在传统的研究生专业培训中获得。

2 级：

这一级别的操作通常需要举办以下能力：

a. 接收和管理一级从业者的转诊
b. 识别并正确诊断相关器官系统内的几乎所有病理
c. 能够进行基本的、简单的超声引导下的侵入性手术
d. 向受训人员和一级从业人员教授超声技术
e. 能够开展一些超声的研究

这一实践水平所需的能力将在专业培训计划期间或之后的一段亚专业培训阶段获得。

3 级：

这是一种高级操作，需要具备以下能力：

a. 接收一级和二级从业者的三级转诊

b. 能够进行特殊的超声检查

c. 能够进行高级的超声引导下的侵入性手术

d. 能够开展一些有价值的超声研究

e. 能够教授所有级别的超声技术

f. 了解并展望超声技术的发展

医学生应该以在课程中习得知识和技能，顺利进入一级为目标。

由于信息技术的快速发展，医生现在可以使用移动扫描仪(其重量及尺寸甚至能放在医生的口袋里)在床边快速扫描患者。这是改变医疗检查模式，将听诊器换成回声镜的大好机会[(30)]。

床旁超声

过去的十年里，在各个医学学科，移动超声扫描仪的使用为床旁超声(Point of Care Ultrasound，PoC-US)的概念开辟了道路，即“在床边进行超声检查，并由临床医生直接解释”[(19，31)]。便携式设备的尺寸范围很广：通常可以用小型轮式车更好地管理，将其带到患者床边，也可以用手或手臂握住[(32)]。这些扫描仪可以由电池供电，通常包含所有常规和多普勒超声功能，甚至部分能够提供对比增强技术。不同于高质量的大型扫描仪，这些移动扫描仪很容易在紧急情况下使用[(5，20，22，33-36)]，因为它们可以很快打开并在床边使用，占用空间较小，可以将空间留给其他医疗人员继续诊疗。床旁超声在于能够解决有关器官或症状的一些简单而集中的医学问题[(19)]。负责患者的临床医生直接在床边进行超声检查，具有快速遵循最新诊断假设以及支持即时治疗决策的附加价值。[(37，38)]。事实上，PoC-US 检查与传统的全面超声检查(在超声实验室或床边进行)有着根本的不同，后者是对与疑似疾病相关区域进行评估，以寻找病因，通常需要评估多个器官(如各种腹部器官，或胸部或颈部等的评估)，需要完整的检查报告和检查器官的图像(至少病理学发现)，通常需要 2 或 3 级的培训。床旁超声不是要取代广泛的超声，而是让医生能够即时使用成像技术解决临床问题，以便快速管理患者。

然而，床旁超声需要操作人员在超声方面有足够的知识和培训且结合有面对各种临床情况下的临床技能。由于超声是一种相对依赖于观察者的方法，因此个人扫描的技能和经验至关重要。幸运的是，有一些针对医学生和研究员的床旁超声教育项目正在发展[(39-41)]。EFSUMB 还设想了关于移动超声的三个实践水平(其中高级别能力都包含前置低级别能力)：

1. 使用手持设备进行回声检查
2. 使用低端扫描仪进行床旁超声检查
3. 使用轮式移动的高端扫描仪进行全面的超声检查

第 1 项和第 2 项的临床示例见图 1-28。

回声镜检查

超声波设备的小型化是技术快速发展的结果。EFSUMB 将回声镜定义为手持超声系统(handheld ultrasound systems，HHUS)的靶向检查[(42，43)]，是床旁超声的一个亚组。尽管手持式扫描仪的屏幕较小而且分辨率有限，这种小型化设备的优点还是明确且直接的。它们用口袋就能携带，能在床旁快速是用来延伸体检范围，在许多情况下可以取代听诊器。此外，研究表明，小型扫描仪在不接入电源线仅使用电池的工况下来进行 B 型超声和多普勒超声检查，其图像质量也出奇地好[(24，44)]。重要的是要认识到，一些临床问题既不需要操作员对超声的全面了解也不需要高性能扫描仪就可以很容易地说明。对于超声检查，只需要一个答案(或非常少的答案)，通常是“是”或“否”，就可以解决特定的临床问题[表 1]。

表 1 最常见的临床场景列表，可以使用基本的超声知识和袖珍扫描仪在床边解决。根据 EFSUMB 的观点，该检查被定义为回声镜检查。心脏病学家还建议，回声镜检查适合回答心脏整体射血分数是否严重受损的问题，这在对一些患者进行首次评估时可能特别有用[(44)]。

临床情况	临床问题	回声镜的诊断
腹部增大。肥胖还是腹水？	游离腹腔液体？	是或否
叩诊肺部浊音*	胸腔积液？	是或否

心动过速、微弱音调、心电图低电心包积液？		是或否
压		
触诊时上腹部搏动性肿块	主动脉瘤？	是或否
膀胱排出量明显减少/缺乏	膀胱过度扩张？	是或否
肾功能恶化	肾积水？	是或否
黄疸	肝内胆管扩张？	是或否
腹部触诊疑似肿块	是否有肿块？	是或否
脾脏肿大？	是否有肿块？	是或否
使用导尿管的患者尿量减少	是否正确放置导管？	是或否
疑似胆囊炎	是否有大的胆囊结石？	是或否
肠道局部病变	肿瘤或严重炎症	是或否
肠管扩张	回肠底？/回肠	是或否
需要液体抽吸	抽吸/引流前液体的确认和定位选择穿刺部位	

回声镜检查结果可以作为体检报告的延伸，在明确指出是在床旁进行的超声检查的情况下，可以在患者的临床病例上记录且不需要完整的超声报告单。口袋大小的超声扫描仪非常适用这种情况。

回声镜检查在多种临床环境中都有帮助，主要用于腹部超声(胃肠、妇科、泌尿和血管领域)、超声心动图、肺部超声[(45，46)]和儿科超声。在心脏病学领域，特别是在欧洲超声心动图协会的一份文件中，已经提出了使用袖珍设备的“回声镜检查”方法(44)。袖珍设备应补充外展诊所、冠心病和重症监护室的体检，并可作为急诊室快速初级心脏评估、医疗机构和医院内外心脏病咨询、救护车首次心脏评估以及学校、行业和其他社区活动中的筛查工具。它们不提供完整的诊断性超声心动图检查，其评估可以作为患者体检的一部分进行报告。

一般来说，回声镜的优点是大多数临床医生都能很容易地使用。它是为了解决在医院病房轮替期间甚至医院外的临床问题而制造的。这些病症的回声镜检查法可以在相当短的时间内习得，手持扫描仪在夜班期间都能派上用场。这种扫描仪不再需要锁在超声波实验室内，而是放在临床病房或由医生随身携带。对于操作员来说，根据其技能水平和所用超声扫描仪的性能水平，明确特定检查是全面的超声影像检查还是局限的回声镜检查非常重要。在任何情况下，回声镜检查都有很大的潜力进行高效、量

身定制的诊断和治疗，因而手持超声扫描仪在医生的工具箱中显得尤为重要。尽管如此，在进行回声镜检查和床旁超声时，必须认识到因设备性能和自身能力水平带来的局限性。必须加强超声方面的教育和实践培训，以确保各级超声诊断在临床实践中的一体化，避免误诊和漏诊的情况出现[(42)]。

使用手持设备进行超声检查和使用扫描仪进行床旁超声检查所拍摄的图片列表

图 1　　使用 Vscan™扫描的正常胆囊和肝脏。

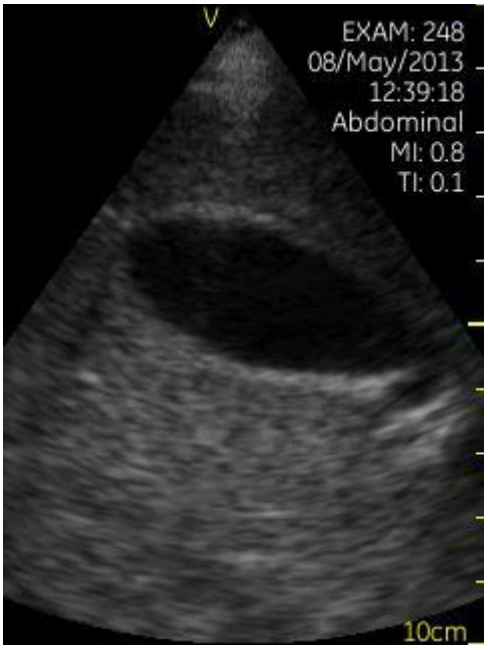

图 2　　使用 Vscan™扫描的正常右肾。

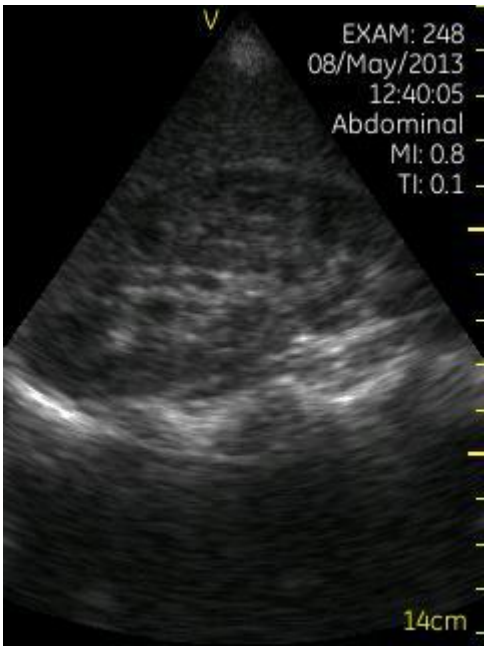

图 3　　使用 Vscan™在上腹部扫描的正常胰头。

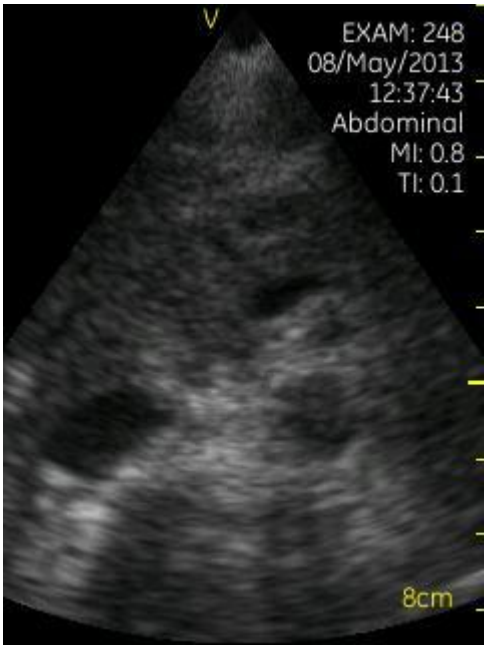

图 4 使用 **Vscan™**的正常肝脏和门静脉。

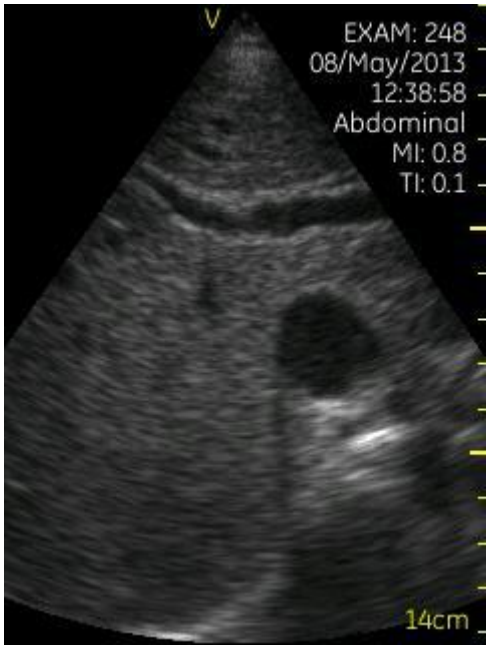

图 5 使用 **Vscan™**扫描的的门静脉彩色多普勒。

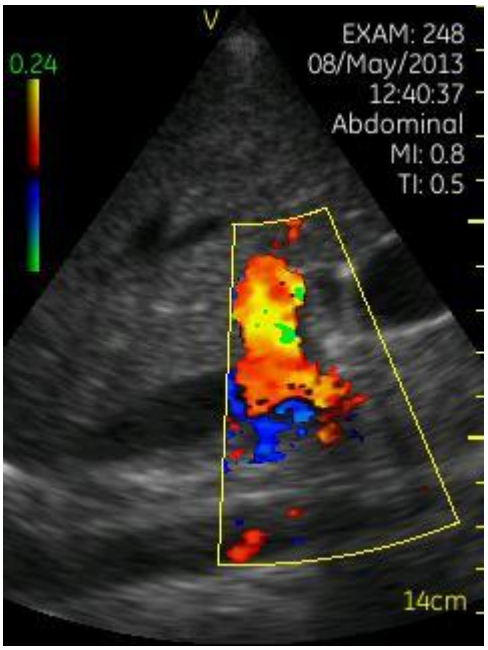

图 6 使用 **Vscan™**通过脾脏作为声窗扫描的胰腺尾部。

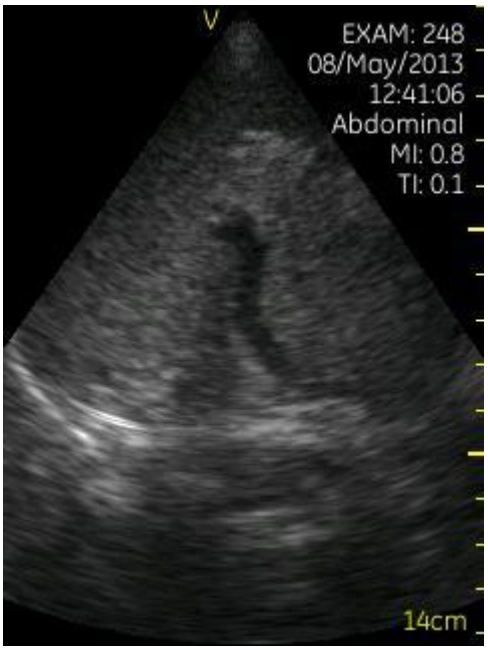

图 7 使用 **Vscan™**扫描的胃窦十二指肠段。从背面可以观察到主动脉和静脉。

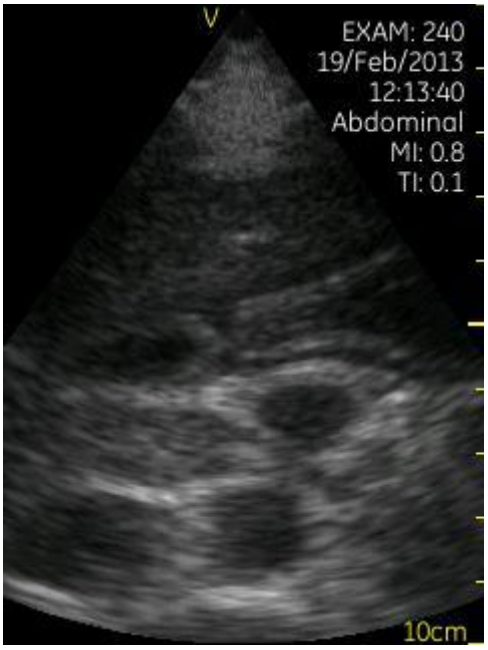

图 8 使用 **Vscan™**扫描的肝硬化患者的肝周腹水。

图 9　　使用 Vscan™在严重心力衰竭中扫描到的肝静脉扩张。

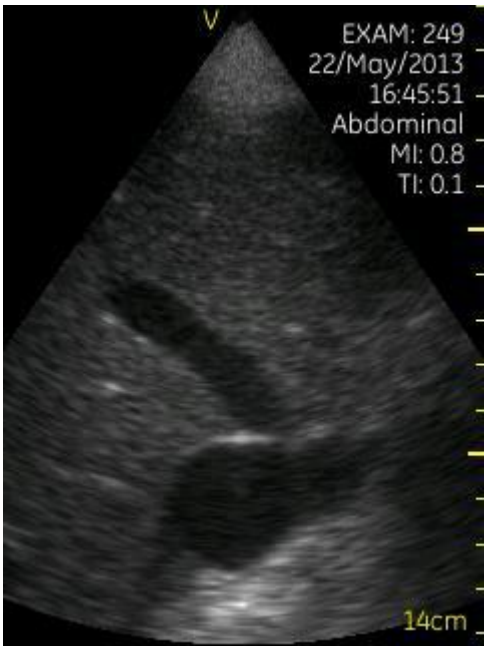

图 10　　使用 Vscan™扫描的胆囊壁进行性增厚。

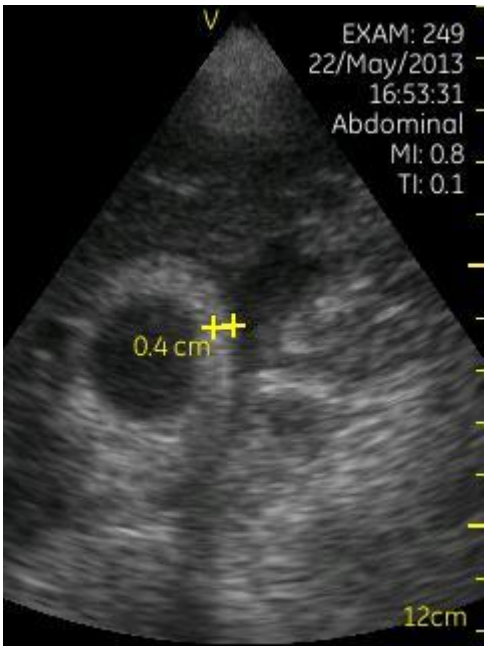

图 11　　使用 Vscan™扫描到的脾脏肿大。

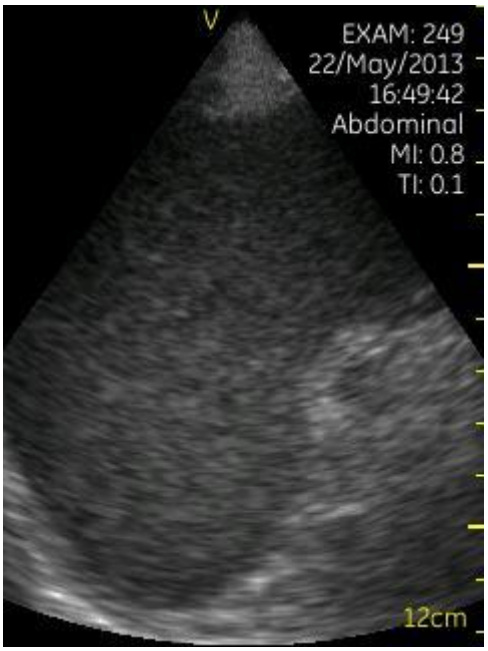

图 12　　使用 Vscan™扫描的腹主动脉瘤伴附壁血栓形成。

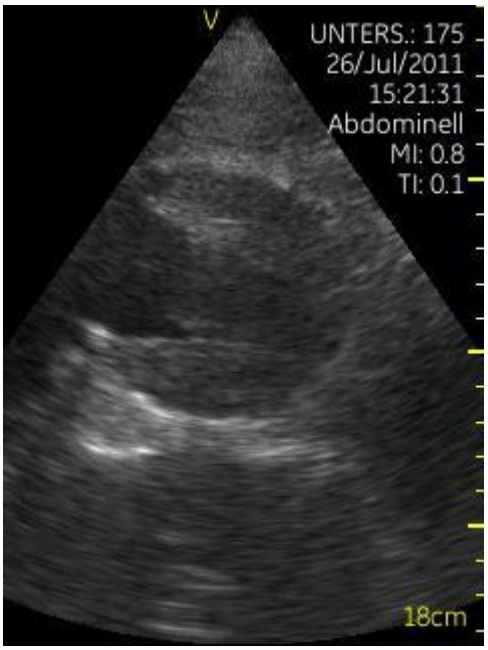

图 13　　使用 Vscan™进行纵向扫描的腹主动脉瘤。

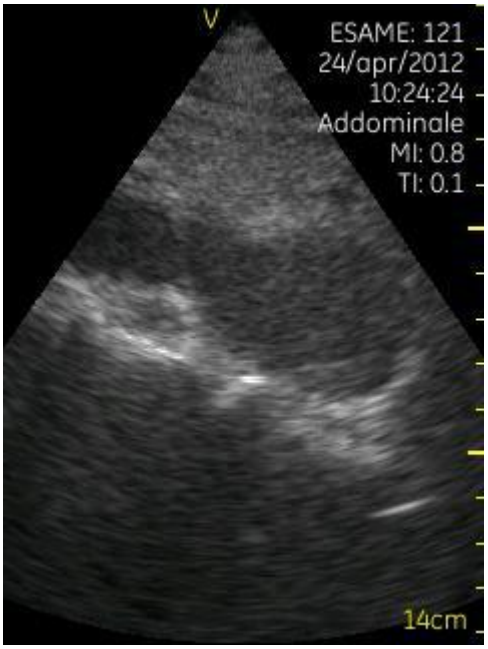

图 14　　使用 Vscan™扫描的位于肝实质(脂肪肝)深处的低回声肿瘤。

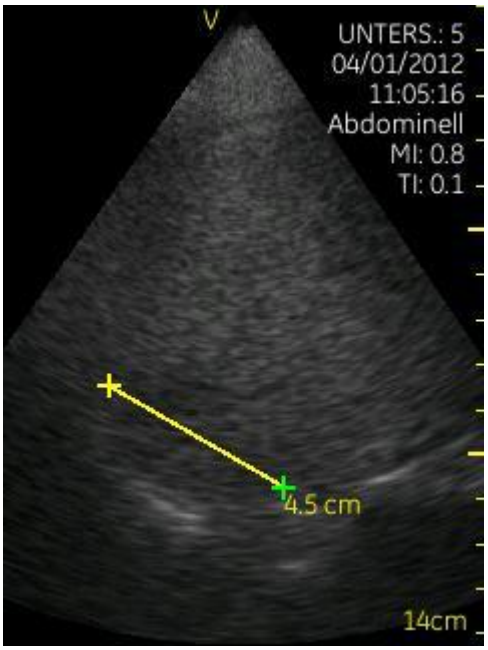

图 15　　使用 Vscan™扫描的肾盂回声丰富肿瘤，血管平滑肌脂肪瘤的典型发现。

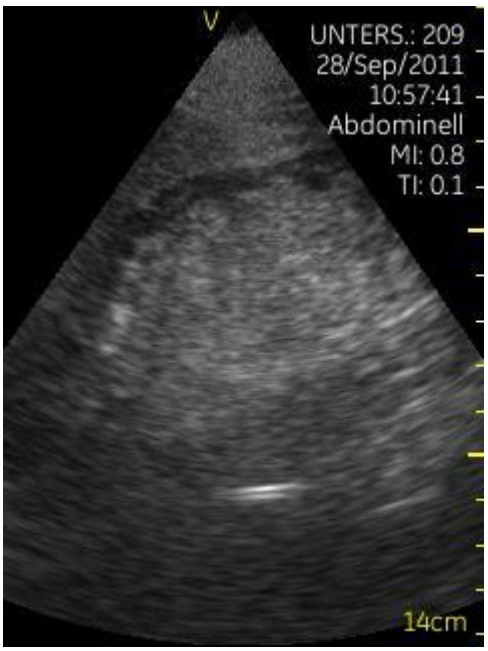

图 16　　使用 Vscan™扫描的肾积水。

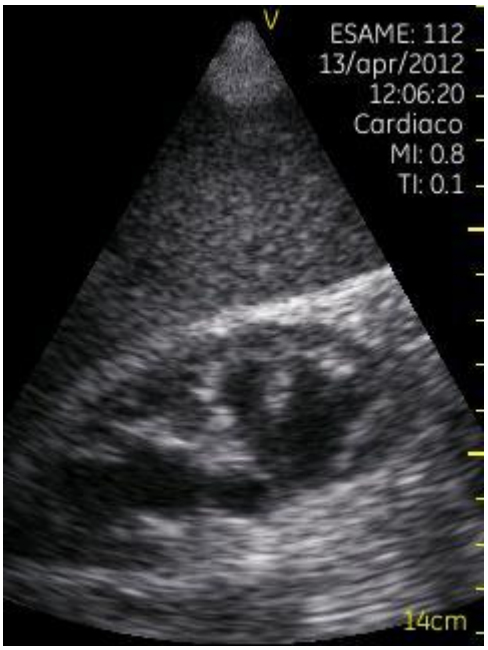

图 17　　使用 Vscan™扫描的膀胱内层沉积物。

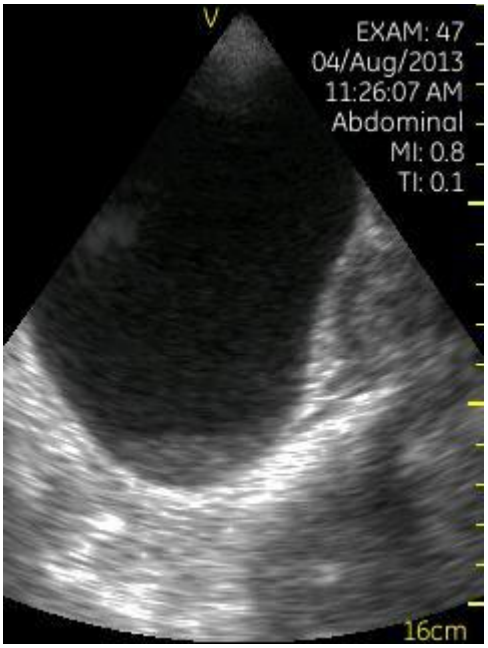

图 18　　使用 Vscan™扫描的急性胆囊炎。

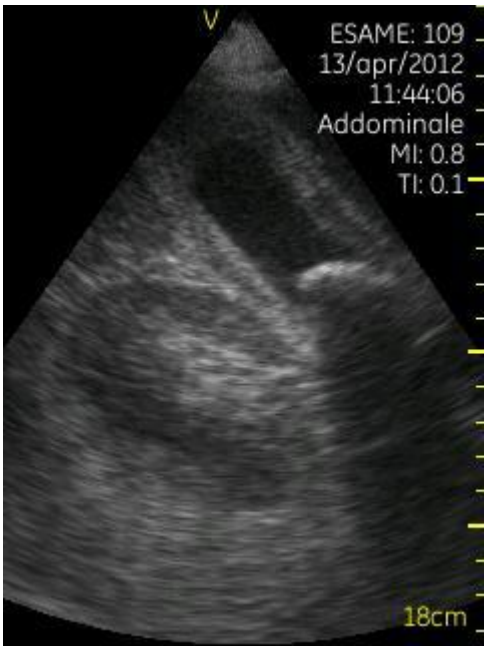

图 19　　使用 Vscan™通过脾脏扫描到的弯曲的主动脉。

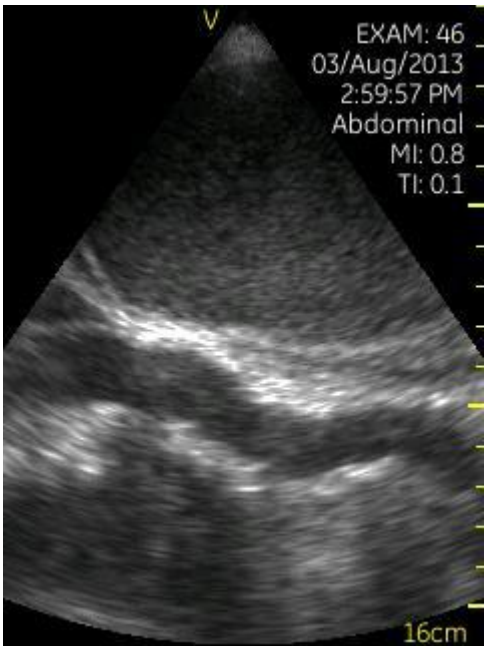

图 20　　使用 Vscan™扫描到的肺不张。

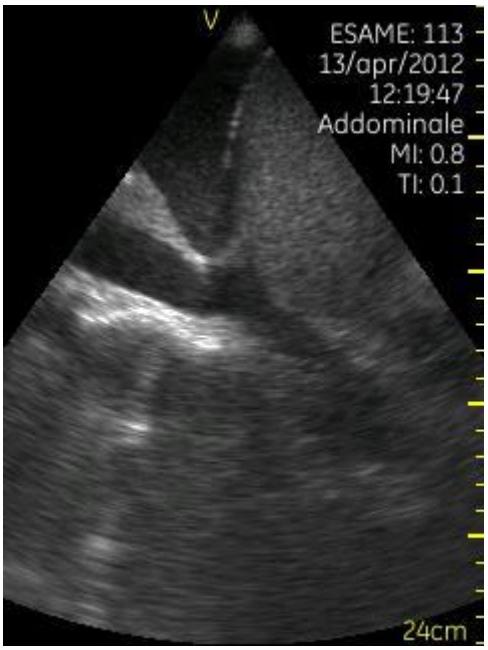

图 21　　使用 Sonosite 180™扫描的肝脏高回声肿瘤。

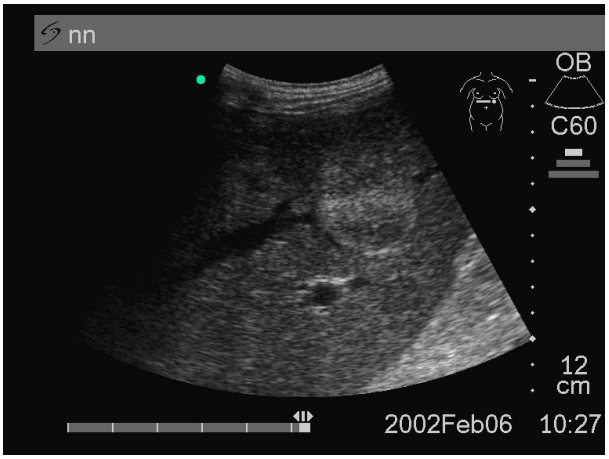

图 22　使用 Sonosite 180™扫描的低回声肝转移瘤。

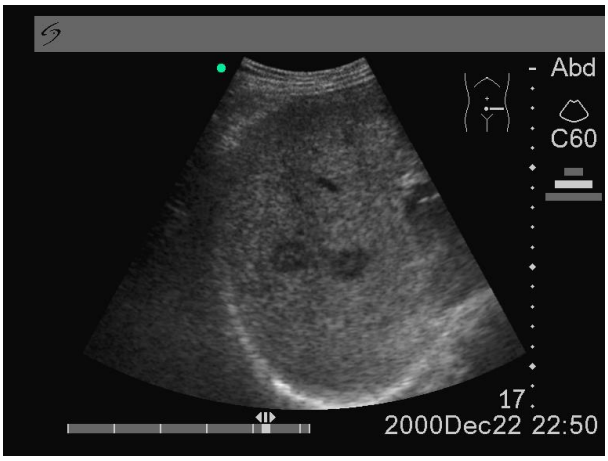

图 23　使用 Sonosite 180™扫描的正常胆囊内的胆囊结石。

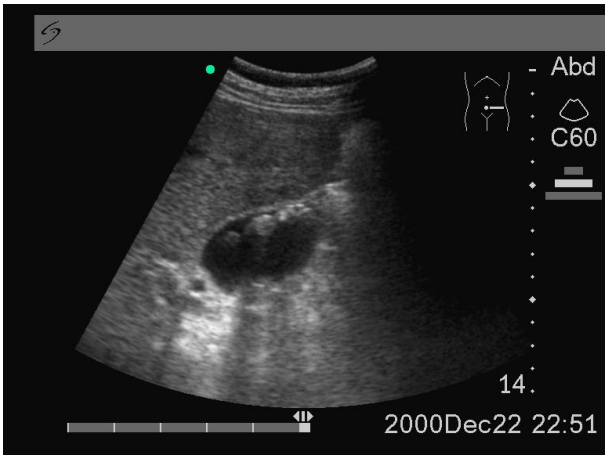

图 24　由于种植转移导致的左侧胸前积液(胸膜的膈面清楚的看到一个小的肿瘤)(Sat scanner, Esaote™)。

图 25 **在胸部 X 光片显示大量胸腔积液的患者中，胸腔穿刺前的床旁超声还显示胸壁明显增厚，提示肿瘤侵袭。胸壁的定位在胸腔穿刺前很重要，因为太短的针头可能不足以到达液体(Sat scanner, Esaote™)。**

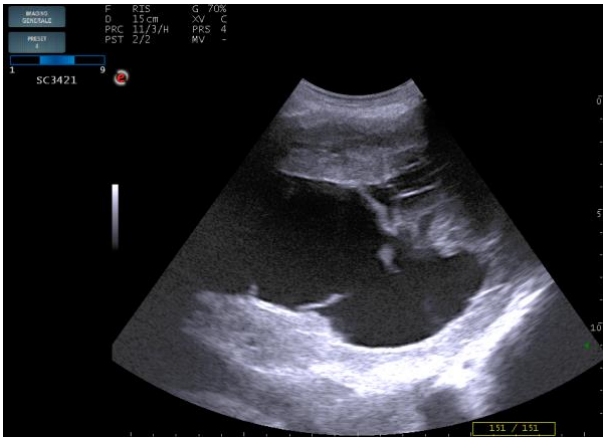

图 26 **基于左侧腰痛和微量血尿的疑似肾结石转诊的患者患有无肾积水的肾癌(Sat scanner, Esaote™)。**

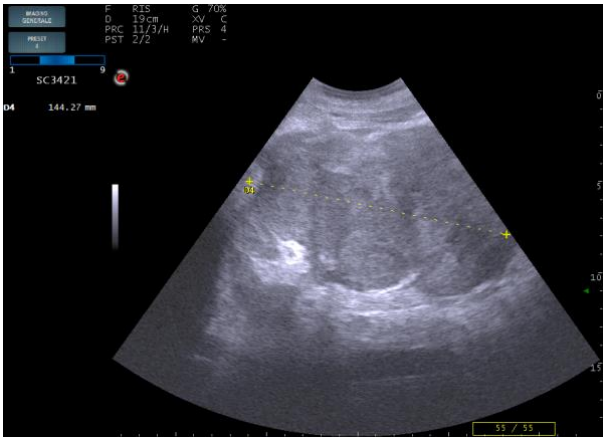

图 27　　肠环周围有少量游离腹腔液体 (Sat scanner, Esaote™)。

图 27 肠袢周围部分游离腹腔积液(Sat scanner, Esaote™)

图 28　　高端手持设备[Hitachi Nobles]用于表征肾细胞癌(15 毫米)的异时性和多发性血管转移。通过使用 B 模式(a)、彩色多普勒成像(B)和对比增强超声(c)显示了不同的经皮选择，这两种方法都证明了血管源性病变。内窥镜超声在不同的技术中更详细地显示了血管源性病变。彩色多普勒成像(d)和对比增强超声(e)揭示了典型的血管源性。实时弹性成像显示，与通常较硬的导管腺癌(f)相比，病变通常较软(4)。

a

b

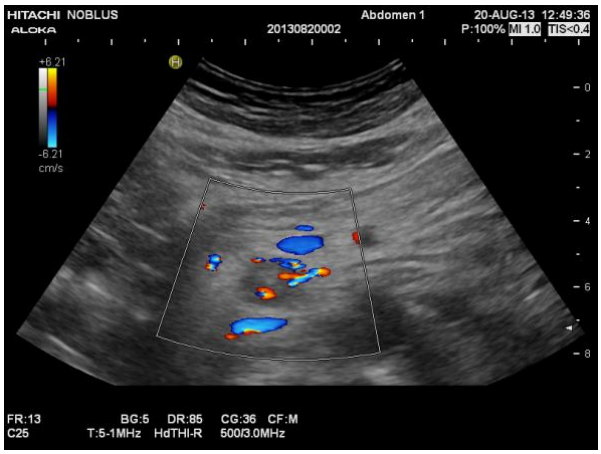
HITACHI NOBLUS
ALOKA
Abdomen 1
20-AUG-13 12:49:36
20130820002
P:100% MI 1.0 TIS<0.4
+6.21
-6.21
cm/s
FR:13 BG:5 DR:85 CG:36 CF:M
C25 T:5-1MHz HdTHI-R 500/3.0MHz

c

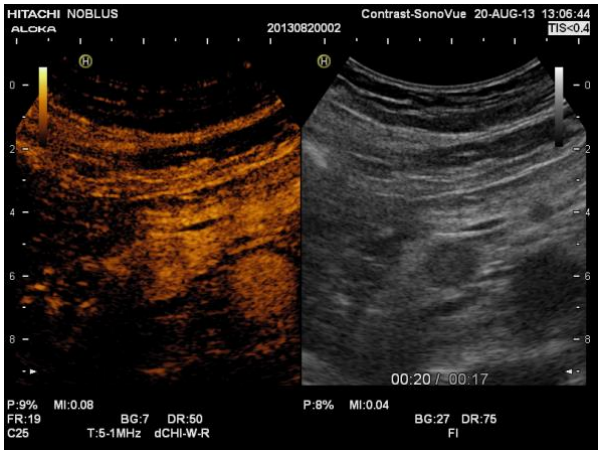
HITACHI NOBLUS
ALOKA
Contrast-SonoVue 20-AUG-13 13:06:44
20130820002
TIS<0.4
00:20 / 00:17
P:9% MI:0.08
FR:19 BG:7 DR:50
C25 T:5-1MHz dCHI-W-R
P:8% MI:0.04
BG:27 DR:75
FI

d

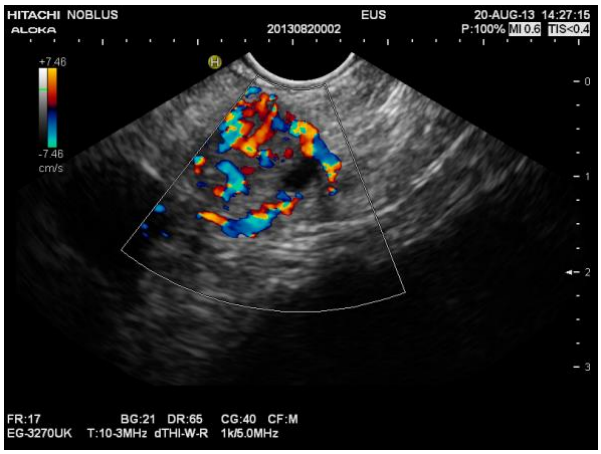
HITACHI NOBLUS
ALOKA
EUS
20-AUG-13 14:27:15
20130820002
P:100% MI 0.6 TIS<0.4
+7.46
-7.46
cm/s
FR:17 BG:21 DR:65 CG:40 CF:M
EG-3270UK T:10-3MHz dTHI-W-R 1k/5.0MHz

e

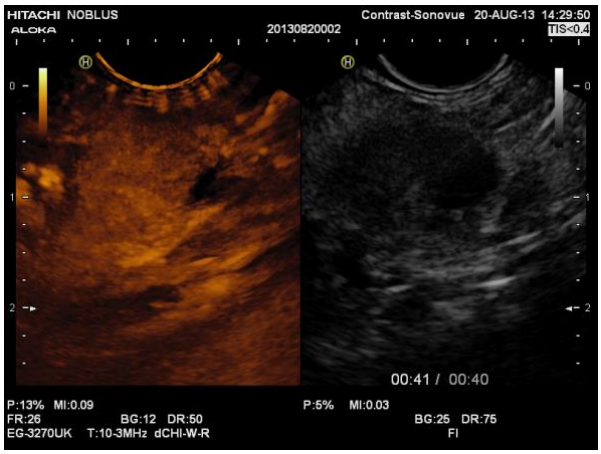
HITACHI NOBLUS
ALOKA
20130820002
Contrast-Sonovue 20-AUG-13 14:29:50
TIS<0.4
00:41 / 00:40
P:13% MI:0.09
FR:26 BG:12 DR:50
EG-3270UK T:10-3MHz dCHI-W-R
P:5% MI:0.03
BG:25 DR:75
FI

f

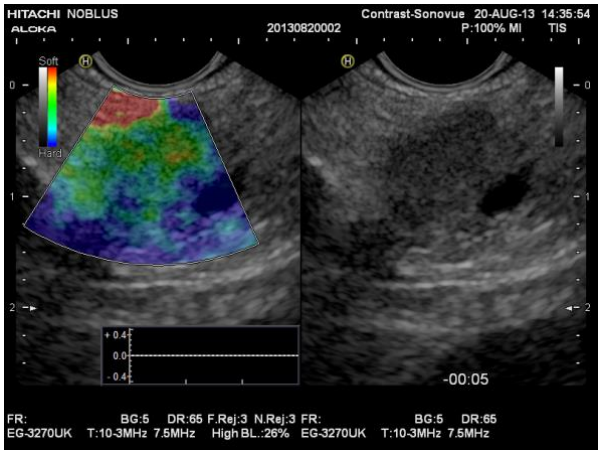
HITACHI NOBLUS
ALOKA
20130820002
Contrast-Sonovue 20-AUG-13 14:35:54
P:100% MI TIS
Soft
Hard
-00:05
FR: BG:5 DR:65 F.Rej:3 N.Rej:3
EG-3270UK T:10-3MHz 7.5MHz High BL.:26%
FR: BG:5 DR:65
EG-3270UK T:10-3MHz 7.5MHz

多选题

MCQ1 你认为什么是“回声镜检查”？

1. 更快的超声检查
2. 使用低端技术进行的超声检查
3. 质量较低的超声检查
4. **使用便携式超声设备进行靶向超声检查**
5. 以上都不是

MCQ2 回声镜检查的主要目的是什么？

1. 解决简单和集中的医学问题
2. 在紧急的时候帮助临床医生
3. 尽可能促进诊断和治疗
4. **以上都是**
5. 以上都不是

MCQ3 谁有可能使用回声镜检查？

1. 医生
2. 护士
3. 医学生
4. 培训医生
5. **以上都是**

MCQ4 在哪个领域可以使用回声镜检查？

1. 腹部超声
2. 超声心动图
3. 肺部超声
4. 儿科超声
5. **以上都是**

MCQ5 回声镜检查相对而言最大的缺点是什么？

1. 价格高
2. **设备屏幕较小**
3. 超声设备的运输困难
4. 充电时间短
5. 以上都不是

MCQ6 在哪种临床情况下回声镜检查很有用？

1. **识别游离腹腔积液**
2. 鉴别较小的肝脏病变
3. 识别较小的胆囊息肉
4. 排除肾盂肾炎
5. 以上都不是

MCQ7 床旁超声的主要目标是什么？

1. 代替全面的超声
2. 给出解剖区域完整而详细的报告
3. **即时解决特定的问题**
4. 收集多个检查器官的图像

5. 评估多个器官

MCQ8 便携式扫描仪可以有那些成像技术？

1. B 型超声
2. 彩色多普勒
3. 对比剂成像
4. **以上都是**
5. 以上都不是

MCQ9 哪一个是床旁检查最准确的说法？

1. 它不是一个全面的超声检查
2. **它可以使用手持设备解决一些特定的问题**
3. 最好不要使用床旁超声检查
4. 床旁超声在专门的实验室经常代替传统的超声
5. 它不能给出充分的结果去改变病人的治疗方案

MCQ10 哪一种说法是正确的？

1. PoC-US 在床边进行并由临床医生直接解释
2. PoC-US 可以解决一些简单而集中的问题
3. 床旁超声有一些教育培训项目
4. **以上都是**
5. 以上都不是

参考文献

1. Meyer R, van der Molen A, Hermann M. Portable units enter clinical practice. Diagnostic Imaging 2001:23-29.

2. Riley TR, III, Mendoza A, Bruno MA. Bedside ultrasound can predict nonalcoholic fatty liver disease in the hands of clinicians using a prototype image. Dig.Dis.Sci. 2006;51:982-985.

3. Baker JB, Mandavia D, Swadron SP. Diagnosis of diverticulitis by bedside ultrasound in the Emergency Department. J.Emerg.Med. 2006;30:327-329.

4. Berger T, Garrido F, Green J, Lema PC, Gupta J. Bedside ultrasound performed by novices for the detection of abscess in ED patients with soft tissue infections. Am.J.Emerg.Med. 2012;30:1569-1573.

5. Blaivas M, Sierzenski P, Lambert M. Emergency evaluation of patients presenting with acute scrotum using bedside ultrasonography. Acad.Emerg.Med. 2001;8:90-93.

6. Chen KC, Hung TY, Wang TH, Wang TL, Chong CF. Rapid diagnosis of jejunojejunal intussusception by an emergency physician-performed bedside ultrasound. Am.J.Emerg.Med. 2010;28:117-117.

7. Chen L, Hsiao A, Langhan M, Riera A, Santucci KA. Use of bedside ultrasound to assess degree of dehydration in children with gastroenteritis. Acad.Emerg.Med. 2010;17:1042-1047.

8. Chenaitia H, Brun PM, Querellou E, Leyral J, Bessereau J, Aime C, Bouaziz R, et al. Ultrasound to confirm gastric tube placement in prehospital management. Resuscitation 2012;83:447-451.

9. Cubillos J, Tse C, Chan VW, Perlas A. Bedside ultrasound assessment of gastric content: an observational study. Can.J.Anaesth. 2012;59:416-423.

10. Dalziel PJ, Noble VE. Bedside ultrasound and the assessment of renal colic: a review. Emerg.Med.J. 2013;30:3-8.

11. Derr C, Drake JM. Esophageal rupture diagnosed with bedside ultrasound. Am.J.Emerg.Med. 2012;30:2093-2093.

12. Divakaran V, Mungee S, Salciccioli L, Clark LT. Bedside ultrasound diagnosis of aortic dissection in a cocaine abuser. Eur.J.Intern.Med. 2007;18:595-596.

13. Goodman A, Perera P, Mailhot T, Mandavia D. The role of bedside ultrasound in the diagnosis of pericardial effusion and cardiac tamponade. J.Emerg.Trauma Shock 2012;5:72-75.

14. Hankerson M, Seif D, Mailhot T, Perera P. Thyroid evaluation in a patient with thyrotoxicosis with bedside ultrasound. West J.Emerg.Med. 2012;13:514.

15. Koeze J, Nijsten MW, Lansink AO, Droogh JM, Ismael F. Bedside lung ultrasound in the critically ill patient with pulmonary pathology: different diagnoses with comparable chest X-ray opacification. Crit Ultrasound J. 2012;4:1.

16. Nagdev A, Md JW. Bedside ultrasound diagnosis of acalculous cholecystitis from epstein-barr virus. West J.Emerg.Med. 2011;12:481-483.

17. Frohlich E, Beller K, Muller R, Herrmann M, Debove I, Klinger C, Pauluschke-Frohlich J, et al. Point of Care Ultrasound in Geriatric Patients: Prospective Evaluation of a Portable Handheld Ultrasound Device. Ultraschall Med 2019.

18. Barreiros AP, Dong Y, Ignee A, Wastl D, Dietrich CF. EchoScopy in scanning abdominal diseases; a prospective single center study. Med Ultrason 2019;21:8-15.

19. Dietrich CF, Goudie A, Chiorean L, Cui XW, Gilja OH, Dong Y, Abramowicz JS, et al. Point of Care Ultrasound: A WFUMB Position Paper. Ultrasound Med Biol 2017;43:49-58.

20. Wastl D, Borgmann T, Helwig K, Dietrich CF. [Rapid diagnostic in the emergency unit: bedside sonography]. Dtsch Med Wochenschr 2016;141:317-321.

21. Dietrich CF, Hocke M, Braden B. [Echoscopy]. Praxis (Bern 1994) 2015;104:1005-1012.

22. Wastl D, Helwig K, Dietrich CF. [Examination concepts and procedures in emergency ultrasonography]. Med Klin Intensivmed Notfmed 2015;110:231-239; quiz 240-231.

23. Barreiros AP, Cui XW, Ignee A, De Molo C, Pirri C, Dietrich CF. EchoScopy in scanning abdominal diseases: initial clinical experience. Z Gastroenterol 2014;52:269-275.

24. Gilja OH, Hausken T, Odegaard S, Wendelbo O, Thierley M. [Mobile ultrasonography in a medical department]. Tidsskr.Nor Laegeforen. 2003;123:2713-2714.

25. Gonen C, Surmelioglu A, Kochan K, Ozer S, Aslan E, Tilki M. Impact of intestinal ultrasound with a portable system in the management of Crohn's disease. Gastroenterol Rep (Oxf) 2021;9:418-426.

26. Gilja OH, Nylund K. Point -of -care ultrasound of the gastrointestinal tract. J Med Ultrasound 2023. In press.

27. Sathananthan D, Rajagopalan A, Van De Ven L, Martin S, Fon J, Costello S, Bryant RV. Point-of-care gastrointestinal ultrasound in inflammatory bowel disease: An accurate alternative for disease monitoring. JGH Open 2020;4:273-279.

28. Verstockt B, Torres J. Point-of-Care Intestinal Ultrasound Examination: Prime Time for the Management of Ulcerative Colitis? Gastroenterology 2021;160:964-965.

29. Education, Practical Standards Committee EFoSfUiM, Biology. Minimum training recommendations for the practice of medical ultrasound. Ultraschall Med 2006;27:79-105.

30. Gillman LM, Kirkpatrick AW. Portable bedside ultrasound: the visual stethoscope of the 21st century. Scand.J.Trauma Resusc.Emerg.Med. 2012;20:18.

31. Moore CL, Copel JA. Point-of-care ultrasonography. N.Engl.J.Med. 2011;364:749-757.

32. Dietrich CF, Bulla P, Dudwiesus H, Lo H, Hocke M, Hoffmann B, Horn R, et al. [Perspectives and Challenges of hand-held Ultrasound]. Z Gastroenterol 2022.

33. Moore CL, Holliday RS, Hwang JQ, Osborne MR. Screening for abdominal aortic aneurysm in asymptomatic at-risk patients using emergency ultrasound. Am.J.Emerg.Med. 2008;26:883-887.

34. Kuhn M, Bonnin RL, Davey MJ, Rowland JL, Langlois SL. Emergency department ultrasound scanning for abdominal aortic aneurysm: accessible, accurate, and advantageous. Ann.Emerg.Med. 2000;36:219-223.

35. Sajed D. The History of Point-of-Care Ultrasound Use in Disaster and Mass Casualty Incidents. Virtual.Mentor. 2010;12:744-749.

36. Rippey JC, Royse AG. Ultrasound in trauma. Best.Pract.Res.Clin.Anaesthesiol. 2009;23:343-362.

37. Hoppmann R, Blaivas M, Elbarbary M. Better medical education and health care through point-of-care ultrasound. Acad.Med. 2012;87:134.

38. Mazur SM, Pearce A, Alfred S, Sharley P. Use of point-of-care ultrasound by a critical care retrieval team. Emerg.Med.Australas. 2007;19:547-552.

39. Cohen JS, Teach SJ, Chapman JI. Bedside ultrasound education in pediatric emergency medicine fellowship programs in the United States. Pediatr.Emerg.Care 2012;28:845-850.

40. Fernandez-Frackelton M, Peterson M, Lewis RJ, Perez JE, Coates WC. A bedside ultrasound curriculum for medical students: prospective evaluation of skill acquisition. Teach.Learn.Med. 2007;19:14-19.

41. Fox JC, Cusick S, Scruggs W, Henson TW, Anderson CL, Barajas G, Zlidenny A, et al. Educational assessment of medical student rotation in emergency ultrasound. West J.Emerg.Med. 2007;8:84-87.

42. Nielsen MB, Cantisani V, Sidhu PS, Badea R, Batko T, Carlsen J, Claudon M, et al. The Use of Handheld Ultrasound Devices - An EFSUMB Position Paper. Ultraschall Med 2019;40:e1.

43. Nielsen MB, Cantisani V, Sidhu PS, Badea R, Batko T, Carlsen J, Claudon M, et al. The Use of Handheld Ultrasound Devices - An EFSUMB Position Paper. Ultraschall Med 2019;40:30-39.

44. Pieckenpack A, Klebl F, Dorenbeck U, Scholmerich J, Lock G, Schlottmann K. [Evaluation of a new, portable ultrasound system in routine clinical use]. Rofo Fortschr.Geb.Rontgenstr.Neuen Bildgeb.Verfahr. 2002;174:349-352.

45. Jarman RD, McDermott C, Colclough A, Botker M, Knudsen L, Harris T, Albaroudi B, et al. EFSUMB Clinical Practice Guidelines for Point-of-Care Ultrasound: Part One (Common Heart and Pulmonary Applications) LONG VERSION. Ultraschall Med 2023;44:e1-e24.

46. Jarman RD, Colclough A, McDermott C, Botker M, Knudsen L, Harris T, Albaroudi B, et al. EFSUMB Clinical Practice Guidelines for Point-of-Care Ultrasound: Part One (Common Heart and Pulmonary Applications) SHORT VERSION. Ultraschall Med 2023;44:36-49.

(刘琳)