CHINESE TRANSLATION

EFSUMB 教科书，第二版

编辑：Christoph F. Dietrich

肾上腺超声

Dieter Nürnberg[1], František Záťura[2], Christian Jenssen[3], Christoph F. Dietrich[4]

中文翻译与校对：石嘉伟 [5], 武彧 [5], 张丽 [5], 梁萍 [6]

[1]Medical University Brandenburg "Theodor Fontane", Germany ; [2]Olomouc, Czech Republic; [3]Krankenhaus Märkisch-Oderland Wriezen/Strausberg and Brandenburg Institute for Clinical Ultrasound (BICUS) at the Medical University Brandenburg "Theodor Fontane", Neuruppin, Germany; [4]Department Allgemeine Innere Medizin in Hirslanden Kliniken Beau Site, Salem and Permanence in Berne, Switzerland; [5] 华中科技大学同济医学院附属协和医院超声医学科, 武汉, 中国; [6] 中国人民解放军总医院介入超声科, 北京, 中国

通讯作者：

Dieter Nürnberg ;Ph.D

Medical University Brandenburg "Theodor Fontane" and

Brandenburg Institute for Clinical Ultrasound (BICUS)

电子邮件：d.nuernberg@mhb-fontane.de

局部解剖学

肾上腺位于腹膜后。右侧肾上腺朝向右肾上内侧，并位于下腔静脉后外侧，介于右肝外侧叶和右横隔膜下(腰)脚之间。这些是右侧肾上腺的主要解剖标志。通常情况下，右侧肾上腺位于肝脏右叶后方，右隔脚下前方。

左侧肾上腺扫描通常较右侧更为困难，因为缺乏肝脏的声窗，并且被胃内气体遮挡。采用经腹横切扫描可以进行左侧肾上腺的检查。另一种选择是采用肋间侧方扫描，以脾脏作为声窗。关键的解剖标志包括腹主动脉（内侧）、左膈脚（背部）、脾脏下极、肾上极（侧面）、左肾静脉和胰尾。肾上腺经常向下延伸到肾门的水平(1)。在很多病例中可检测到增大的肾上腺（肾上腺肢体，长 2-5cm，厚 6-10mm）。娴熟的检查手法配合使用高分辨率技术（从右到左扫查）可显示正常大小的肾上腺。在位于前述解剖位置内，每侧肾上腺均呈三角形回声区【图 1-2】。

图 1　肾上腺与邻近腹膜后器官的解剖关系（Adr：肾上腺；Ao：主动脉；E：食道；ICV：下腔静脉；K：肾脏；黄色：肾上腺周围脂肪）。

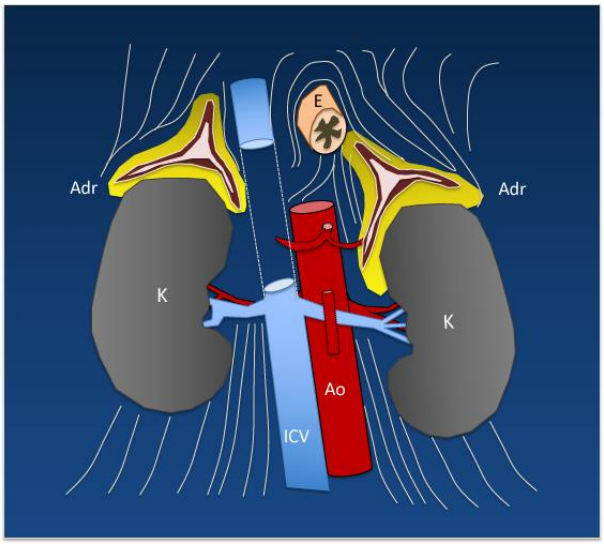

图 2　肾上腺水平的横截面。肾上腺是肾脏前内侧的 Y 形结构。患者仰卧位，可以利用肝脏和胰头（右肾上腺）或胰尾（左肾上腺）作为声窗进行超声检查。此外，还可以进行侧向扫查（右肾上腺：患者仰卧或左侧卧位，从右侧肋间扫查；左肾上腺：患者仰卧位使用脾脏或肾上极作为声窗）（Adr：

肾上腺；Ao：主动脉；Cd：膈肌脚；ICV：下腔静脉；K：肾脏；S：脾脏）。

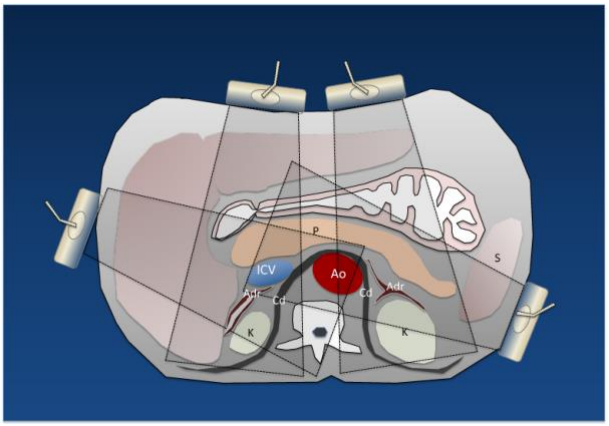

解剖

肾上腺是小帽状的腺体器官，位于肾脏附近。通常，这些“肾上”腺体被错误地定位在肾脏上方，但正如“肾上腺”一词所暗示的那样，每个腺体主要位于相应肾脏的上极内侧。右侧肾上腺呈线形或 V 形，而左侧肾上腺则呈 V 形或 Y 形。每个腺体侧肢长约 30-60mm，厚约 3-10mm(2)。其生理功能是产生激素。肾上腺皮质分泌皮质醇、醛固酮和性激素，而肾上腺髓质分泌肾上腺素和去甲肾上腺素。

通过腹部超声检查正常肾上腺需要良好的扫描条件、高分辨率探头和经验丰富的超声医生细致检查。有时，将评估重点放在“肾上腺区域”而不是腺体本身是有用的。CT 扫描可以稳定地评估正常大小的肾上腺，因此是这些结构初步成像的首选检查方法。

上消化道内镜超声（EUS）对于肾上腺成像的质量最佳【图 3】。然而，仅在左侧肾上腺具有较好重复性，右侧肾上腺 EUS 检查成功率仅为 30-70%(3, 4)。供血血管（左肾上腺动脉和静脉）仅在 EUS 下可见。然而，由于其半侵入性特征和右侧肾上腺显像的局限性，EUS 不是肾上腺异常的标准诊断技术(1, 2)。

图 3 **左侧肾上腺高分辨率内镜超声检查。可见肾上腺近端和尾侧肢体及其 5 层结构；肾上腺皮质是包绕在高回声髓质周围，纤细的环状低回声。高回声包膜包绕整个腺体。**

回声

在超声检查中，正常肾上腺呈狭长的高回声，通常分为五层（高回声髓质被低回声皮层和高回声包膜包绕）[图 3]。新生儿的肾上腺几乎总是可见的(5-7)。新生儿期生理性肥大导致腺体相对较大，易于识别；皮、髓质区分也很容易[图 4]。

图 4 **婴儿正常的肾上腺由高回声髓质和低回声皮质组成（标记所示）。**

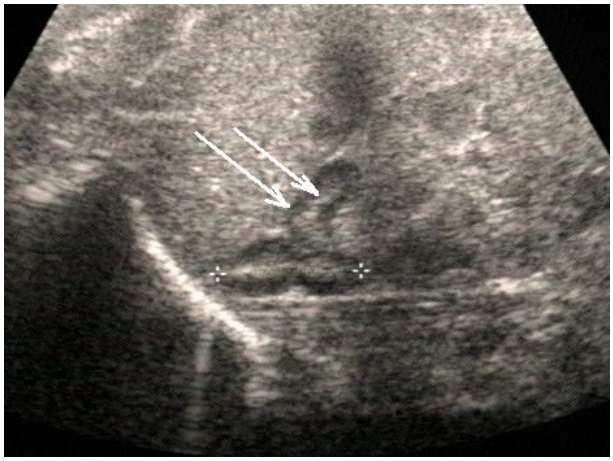

检查技巧

常用的检查体位是仰卧位。右侧肾上腺最好通过肋下切面扫描、肋间切面扫描或肋下斜切面扫描来显示。第二选择是右季肋区的横断面扫查。检查左侧肾上腺的一种选择是将探头横向放置于上腹部，以胰尾作为声窗，以主动脉、脾静脉和左肾静脉作为解剖标志。第二选择是通过脾脏或左肾上三分之一进行肋间侧方扫描。此外，有时左侧卧位（检查右侧肾上腺：右肝叶作为声窗）或右侧卧位（脾脏或左肾上三分之一作为声窗）检查肾上腺成功率更高。在肋间扫描时，患者缓慢深呼吸使器官下移，增加可显示区域。有时让患者平躺于滚筒上（称为尖顶位）进行检查是有用的(8)，特别是在俯卧位时。通常使用具有深度高分辨率和组织谐波功能的凸阵探头。

在进行左侧肾上腺检查时，常见的声学障碍是肠道内的气体（胃、横结肠、小肠）。有时特殊的准备措施（患者禁食、水充盈胃腔）以及轻柔反复的按压和呼吸动作可能会有所帮助。通过内镜超声检查，尤其是与左侧肾上腺非常接近时，可以进行高分辨率成像及对肾上腺肿瘤的取样(4, 9)。检查的基本要求是使用凸阵腹部探头（B 模式下的频率为 3-5MHz）。血流情况可以通过能量多普勒进行评估，并且对比增强超声（CEUS）可以显示肾上腺肿瘤的微血管化。

正常肾上腺

在右侧，90%以上的病例可见正常肾上腺[图 5]。而正常左侧肾上腺仅在 40-50%的病例中可见 [图 6] (2)。肾上腺的长轴约 40-50mm，体部厚约 10mm，而侧肢非常纤细，直径可达 5mm。

图 5　正常右肾上腺见于肝右叶的背面，是一个细长的层状器官，有两个侧肢（箭头：右横膈膜）。

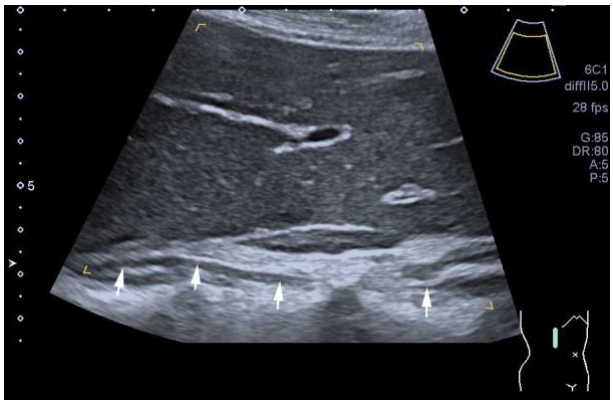

图 6　　使用胰尾（PT）作为声窗显示左侧肾上腺（箭头）。解剖标志是主动脉（Ao）、脊柱（10）和脾静脉（SV）。

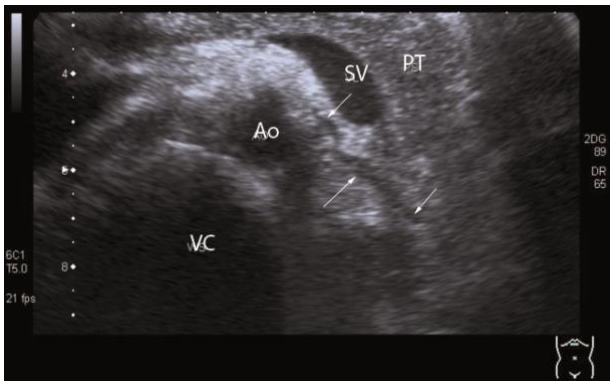

肾上腺增大和肿块

在成人中，肾上腺在增大时更容易观察到。一些增大的原因具有病理学意义。肾上腺疾病可能伴或不伴内分泌症状【表 1】。肾上腺区域的检查适应征包括肿瘤性疾病分期（M-分期）以及内分泌疾病。然而，肾上腺异常往往是偶然发现的。在没有恶性肿瘤当前诊断或既往史的情况下，偶然发现的肾上腺实性肿块被称为偶发瘤。

鉴别诊断（与周围其他结构的区别）

增大或肿瘤性的肾上腺需与其周围其他的肿瘤样结构进行区分。鉴别诊断时应考虑肾脏、胰腺【图 7】和脾脏（尤其是副脾）的肿瘤或血管异常和淋巴瘤。必须考虑到肾上腺肿瘤总会使周围结构移位。如果肾上腺肿瘤非常大，可能会难以找到邻近的器官。

图 7　　经脾检查胰腺尾部一巨大低回声恶性肿瘤；与左肾上腺肿瘤鉴别困难。

肾上腺增生

肾上腺增生通常呈低回声，尤其是皮质增生。其形态饱满而细长，可能显示结节状结构，皮、髓质边界消失。图 8 中的肾上腺测量值>10 mm。肾上腺增生可以是促肾上腺皮质激素（ACTH）依赖性库欣综合征的适应性改变。也可能有副肿瘤性原因或在高醛固酮血症中发生。多数病例表现为双侧增生。通过组织学或细胞学（FNAB）无法将其与腺瘤区分开来。

图 8　　内镜超声显示左肾上腺内侧肢结节样增大（结节样增生）。

肾上腺囊肿和囊性肿瘤

肾上腺区域的囊肿呈无回声，边缘光滑，后方回声增强。大小不一。真性囊肿的囊壁规则，内部充满浆液【图 9】。

图 9　　肾上腺囊肿：位于右肝背部和右肾头部的清晰无回声圆形肿块。

大多数肾上腺区域的囊性肿块是继发性囊肿，发生在胰腺炎、出血或炎症后。囊性肿瘤很少见，如嗜铬细胞瘤（PCC）或淋巴管瘤。大多数情况下，这些肿瘤具有囊性和实性成分。与肝右后叶囊肿的鉴别可能具有挑战性。观察肾上腺囊肿在呼吸过程中

与肝脏表面的移动，可佐证其肾上腺来源。肾上腺囊肿与肾上极囊肿的鉴别在于囊肿与肾实质无接触。

在肾上腺区域，必须区分以下类型的囊性病变：

- 肾囊肿：位于肾上极的囊肿特别容易被误认为肾上腺囊肿。它们的区别在于囊肿与肾实质的关系。
- 胰腺假性囊肿和胰腺囊性肿瘤：胰腺假性囊肿通常继发于急性胰腺炎，在腹膜后形成。胰腺粘液性囊腺瘤和囊腺癌通常位于胰腺的左侧，可能会与左侧肾上腺的囊性病变混淆。在大多数情况下，内镜超声可以鉴别囊性病变是来源于胰尾还是左侧肾上腺。
- 脾血管和侧支血管：弯曲和扩张的脾血管（如门脉高压的门体分流）与左侧肾上腺区域的囊性肿块相似。采用彩色多普勒可区分。

肾上腺内出血（血肿）

肾上腺内出血在早期呈无回声。其可能在新生儿中由于产科创伤、缺氧或凝血障碍而发生。肾上腺内出血在临床上可能与肾上腺功能不全有关。大量中央出血（肾上腺梗死）最终会导致腺体显著增大【图 10】。随着时间的推移，陈旧性出血回声逐渐增强，最终可能被完全吸收。需与小儿部分囊性神经母细胞瘤进行鉴别。

高达 25% 的腹部钝性外伤患者被发现肾上腺区血肿。肾上腺区血肿也可出现在服用抗凝药物的患者中，并可能导致皮质醇功能减退症（爱迪生病）(11).。

图 10　　使用常规 B 型和对比增强超声检查新生儿肾上腺内出血。

a

b

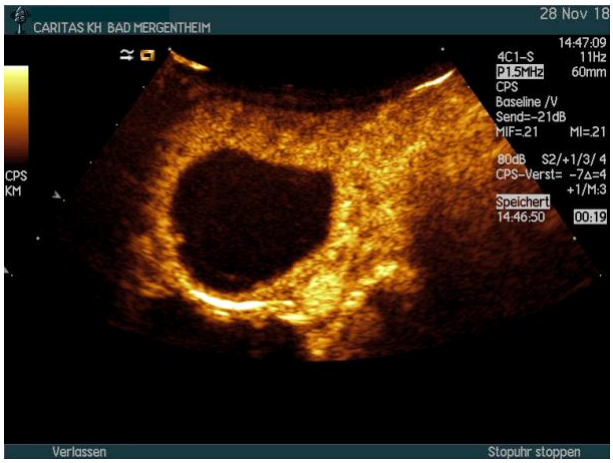

肾上腺脓肿

肾上腺脓肿通常是低回声或混杂回声。当内容物是无回声时，临床和实验室检查结果可以区分病变与普通囊肿。脓腔壁不规则，可能出现后方回声增强。

良恶性病变的鉴别

良性肾上腺肿瘤

腺瘤

大多数腺瘤呈均匀低回声，边缘光滑，呈圆形或椭圆形，但有些病变呈波浪状边缘（也称为多环状边缘）【图 11-14】。较大的腺瘤有时呈现不均匀的外观【图 15、16】。尸检统计表明，肾上腺腺瘤相对常见（高达 8.7%）。大多数腺瘤（90%）无内分泌活性。一项研究中腺瘤的平均大小为 1.5cm，但其直径也可超过 5 cm。少数患者的腺瘤是双侧的。功能性腺瘤和无功能性腺瘤通过超声特征无法区分。

图 11　　偶然发现的右侧肾上腺“肿块”（直径 10 毫米；箭头：右横隔膜）。

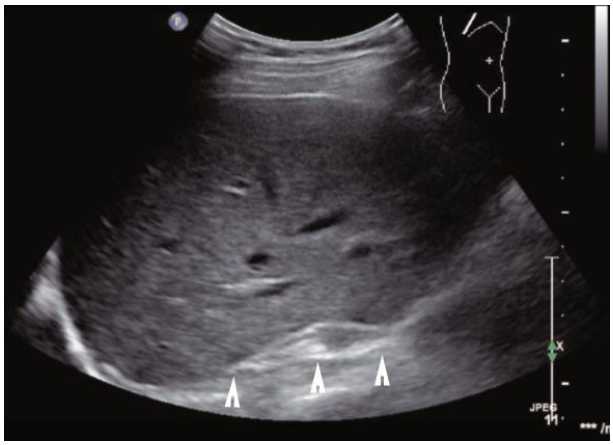

图 12　　右侧肾上腺的 2 枚小腺瘤(直径：12 mm 和 15 mm，箭头标出)。

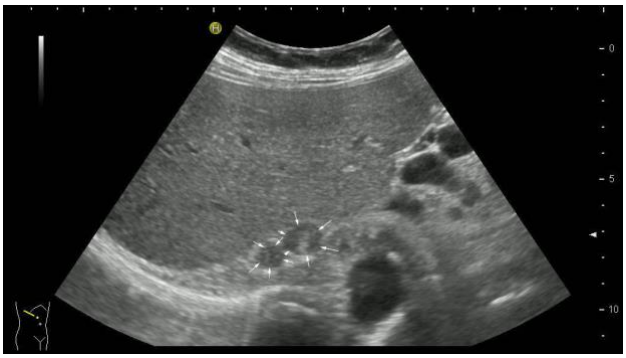

图 13　　常规超声探及右侧肾上腺低回声、边界清晰的腺瘤，并经超声引导细针抽吸证实。

图 14 右侧肾上腺大腺瘤，回声分布欠均匀；该病变在 **1** 名卵巢癌患者中检测到，并通过经肝超声引导活检排除了恶性肿瘤(箭头：右横隔膜；**ICV**：下腔静脉)。

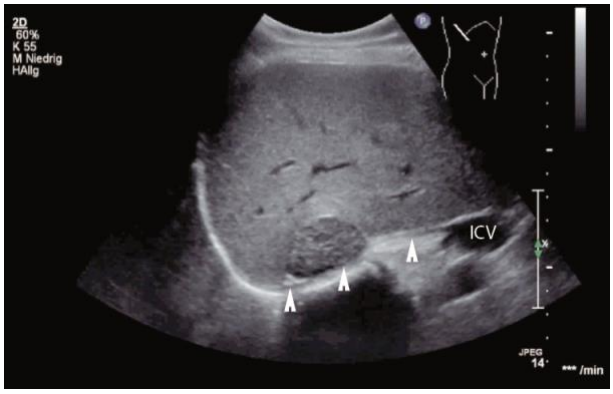

图 15 常规上腹部超声发现右肾上方一 **5cm** 的低回声不均匀肿块。经病理证实为无功能良性肾上腺腺瘤（偶发瘤）。

图 16 经内镜超声偶然发现的左侧肾上腺小腺瘤。

脂肪瘤和髓脂肪瘤

脂肪瘤和髓脂肪瘤是肾上腺罕见病变，具有光滑的边缘，内部呈均匀高回声【图17】。其声像图特征类似于肾血管平滑肌脂肪瘤。可能出现后方声影。目前尚不明确是否会发生恶变。组织学上，髓脂肪瘤由脂肪和髓质组织(造血细胞和网状细胞)组成。瘤内可见出血和钙化(17-20)。

图 17　典型的肾上腺髓脂肪瘤：偶然发现右肾旁一回声分布均匀、边界清晰、高回声的肿瘤(a；经腹超声)和另一例患者左侧肾上腺上两个较小的均质高回声肿瘤，经内镜超声偶然发现(b：8x6 mm，c：4x3 mm)。

a

b

c

钙化

肾上腺完全或部分钙化的特征是具有以后方声影的高回声结构。钙化可由残留的肾上腺内出血或先前的炎症过程(如结核)引起【图 18】。患者偶尔会表现出爱迪生病的临床表现；然而，钙化也可发生在肿瘤中(癌、转移瘤、PCC 或腺瘤)【图 19】。

图 18　　右侧肾上腺多发钙化(注意声影；感谢德国柏林的凯瑟琳・莫勒供图)。

图 19　　肾上腺肿瘤可能出现小钙化，常见于嗜铬细胞瘤。

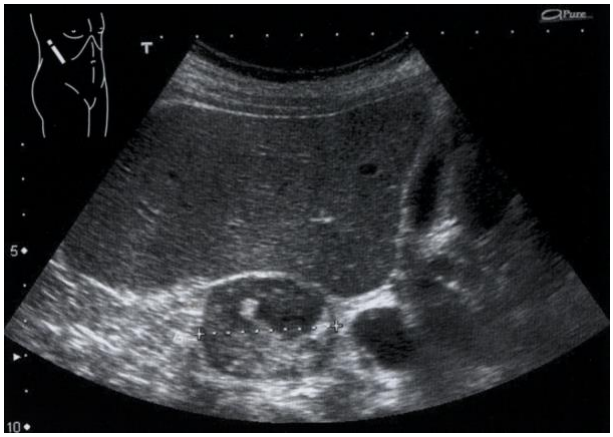

恶性肾上腺肿瘤

转移瘤

由于丰富的血液供应，肾上腺是血行转移的第四大常见部位，其在原发灶不同部位的恶性疾病中发生率为 27%(21, 22)。肾上腺转移瘤是继腺瘤后最常见的肾上腺实体瘤。

与腺瘤相比，肾上腺转移瘤的均质性较差，边缘常不规则【图 20-22】。在欧洲，最常见的原发病灶是肺癌(占 25%-30%)、乳腺癌和恶性黑色素瘤。其他可能的来源包括胃肠道(尤其在亚洲)、泌尿系统和妇科肿瘤(肾癌、胃癌、胰腺癌等)。肾上腺转移在高达 30%的病例中是双侧的，这可能导致爱迪生病的临床表现。肺癌几乎是唯一与孤立性肾上腺转移相关的肿瘤(约 15-20%)(23-25)。

图 20　来自肺癌的右侧肾上腺大转移灶，回声分布极不均匀。可见实体成分和中央液体区域(坏死)。

图 21　横切面扫查显示右侧肾上腺转移瘤，其表现为一复杂回声的“楔形”结构位于肝右叶、下腔静脉、肾和脊柱之间。

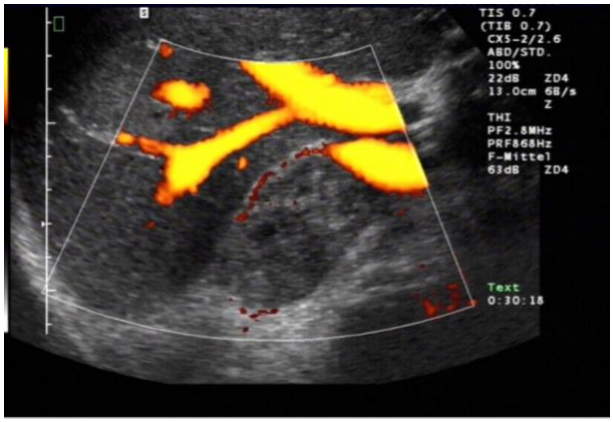

图 22　　右侧肾上腺转移瘤的横切面扫查，具有复杂的回声模式(原发肿瘤为肺癌)。

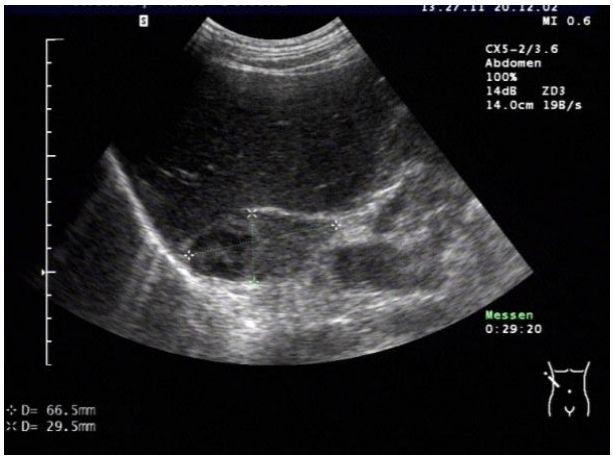

嗜铬细胞瘤 (PCC)

PCC 是肾上腺髓质的肿瘤，通常在出现临床症状（儿茶酚胺分泌增加引起的高血压和心动过速）后通过超声检查发现（80-90%的病例）。大多数 PCCs 在诊断时直径已经达到几厘米。它们有光滑的边缘、圆形和不均匀或复杂的回声模式。也会观察到低回声半液体成分。可以出现多样化的超声表现【图 23 和 24】。约 10%的 PCCs 为双侧，10-20%为肾上腺外肿瘤。“Zuckerkandl 器官”应在肠系膜下动脉起始段和主动脉前的水平上寻找。罕见的是，在多发性内分泌肿瘤（MEN）的背景下诊断出 PCC。2-5%的 PCCs 是恶性的。由于存在诱发高血压危象的风险，FNAB 备受争议，通常被视为一种禁忌症(10, 26-40)。

图 23　右侧肾上腺的非均质性大肿瘤，中心呈高回声。儿茶酚胺分泌增加表明嗜铬细胞瘤（感谢德国罗斯托克 Albrecht Holle 供图）。

图 24　左侧肾上腺（EUS）巨大功能性嗜铬细胞瘤（直径 7cm）。肿瘤呈低回声，局部高回声。

淋巴瘤

肾上腺区域是淋巴瘤罕见的结外发生部位。没有典型的特征可以区分恶性肾上腺淋巴瘤与其他肾上腺肿瘤【图 25】。

需要区分肾门或脾门淋巴瘤。如果怀疑淋巴瘤侵袭，应扫描其他淋巴结部位，并仔细检查常见浸润器官（如脾脏和肝脏）(41-46).。

图 25　经脾切面探及左侧肾上腺边界清晰的低回声肿块病变，最终证实为恶性淋巴瘤(标记物之间；箭头：左隔膜；PE：小胸腔积液)。

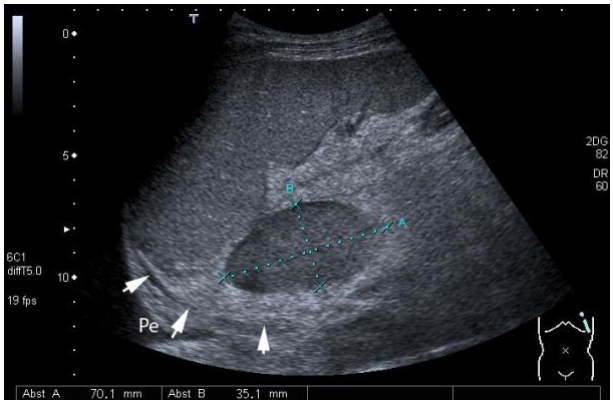

肾上腺癌

肾上腺癌通常呈不均低回声或混杂回声，边缘不规则。其常浸润周围组织(包括下腔静脉内癌栓)，并可在肾上腺区域和其他器官(如肝脏)出现转移【图 26】。肾上腺癌是一种非常罕见的高度恶性肿瘤，其发病率为 1/170 万，预后不良。肾上腺癌在声像图上与转移瘤难以区分。然而，在没有肾上腺外恶性肿瘤诊断和既往史的患者中，一侧肾上腺的孤立性大而不均匀的肿块是高度可疑的肾上腺癌。大多数肾上腺癌都会产生激素。肿瘤通常在达到相当大的大小后(通常超过 8cm)才被发现。直径为≤4 厘米的肾上腺癌非常罕见(47)。肿瘤内可能出现出血、坏死灶和钙化，增加了其外观多样性(48)。

图 26　　肾上腺癌可能呈低回声，也可能回声复杂。通常在诊断时相对较大(本例中为 8×9 cm)，边缘不规则。

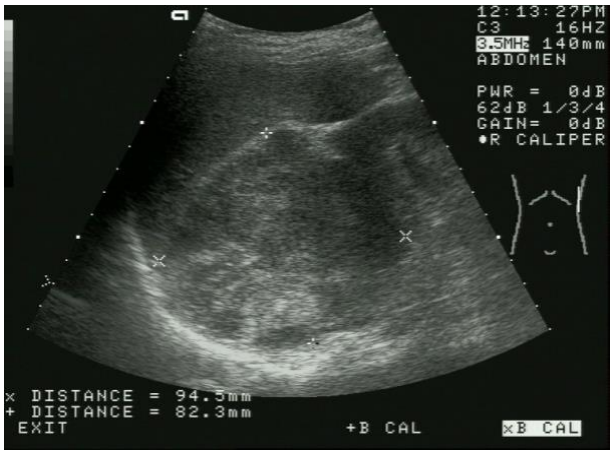

罕见肿瘤

神经母细胞瘤

神经母细胞瘤起源于肾上腺髓质细胞。除肾母细胞瘤外，它是儿童最常见的腹部恶性肿瘤。大约 70%的神经母细胞瘤位于肾上腺，其余发生在交感神经链的其他部位。大多数神经母细胞瘤体积非常大，以高回声为主。有些具有囊性成分(由于出血)和钙化。实验室检查通常显示儿茶酚胺分泌增加。

良性神经肿瘤较少见，如神经节细胞瘤。仅有零星报道，多见于后纵隔和椎旁。

一种特殊的临床情况：肾上腺偶发瘤

偶发瘤是指在无症状患者中偶然发现的肾上腺肿瘤。 偶发瘤在 CT 检查中发现率高达 5%。其患病率随年龄增加而增加(49-51)。目前还没有关于使用最先进的腹部超声检查偶发瘤的数据【图 11-13，15-17，23 和 24】。约 90%肾上腺偶发瘤没有任何内分泌活性。明显的内分泌病变很少见。亚临床内分泌活性可能导致临床相关的发病率（动脉高压、肥胖症、骨质疏松症、糖尿病）增加，因此应予以排除。欧洲内分泌学会指南详细介绍了推荐的内分泌评估方法(52)，总结见表 1 (53)。根据最新数据，肾上腺偶

发瘤恶性的累积风险仅为 3%(54)。影像引导下细针穿刺的作用有限。虽然欧洲指南不推荐对肾上腺偶发瘤进行细针穿刺(52)，但一些作者建议在直径为 4-6 cm 且缺乏恶性影像学特征的无功能肾上腺偶发瘤中使用 US 或 EUS 引导的 FNA 来确诊【图 29】(55-65)。

图 27　　大多数<2cm 的低回声病灶在腹部超声检查中偶然发现。

图 28　　大多数肾上腺偶发瘤是无功能腺瘤。 它们边缘光滑，回声通常分布均匀。

表 1　肾上腺偶发瘤的内分泌实验室检查（基于 Reinke 等人(63)和 Fassnacht 等人(52)）

初步检查	
必需项目	►临床和实验室检查：糖尿病、高血压、低钾血症、库欣综合征的临床标准？ ►地塞米松抑制试验中的血清皮质醇（自主性皮质醇分泌/亚临床库欣综合征） ►游离甲状腺素代谢产物（血浆）或 24 小时尿液中（嗜铬细胞瘤）
可选项目	► 高血压或不明原因的低钾血症（Conn’s 综合征）患者休息 30 分钟后血浆醛固酮和肾素活性及醛固酮/肾素比值 ► 24 小时尿钾排泄量（Conn’s 综合征） ► 临床和/或影像学特征提示肾上腺皮质癌患者的性激素和类固醇前体
如果初步检查结果异常，则延长检查时间	
自主皮质醇分泌(“亚临床库欣综合征”)	► (可能)自主分泌皮质醇的患者：临床相关并发症(高血压、糖尿病、肥胖、骨质疏松症/椎体骨折)和药物治疗效果的评估 ► 大剂量过夜法地塞米松抑制试验(8 毫克)

	► 24 小时尿游离皮质醇 ► 血清 ACTH 和 CRH 刺激试验
Conn’s 综合征	► 24 小时尿液中醛固酮-18-葡萄糖苷酸 ►静息和直立状态下的血浆肾素活性和醛固酮 ► 选择性肾静脉插管，双侧采血检测肾上腺静脉血中的醛固酮和皮质醇

CRH，Corticotropin-releasing hormone，促肾上腺皮质激素释放激素。

图 29　　肾上腺偶发瘤检查方法。美国国立卫生研究院(NIH)科学会议的建议 (66)。

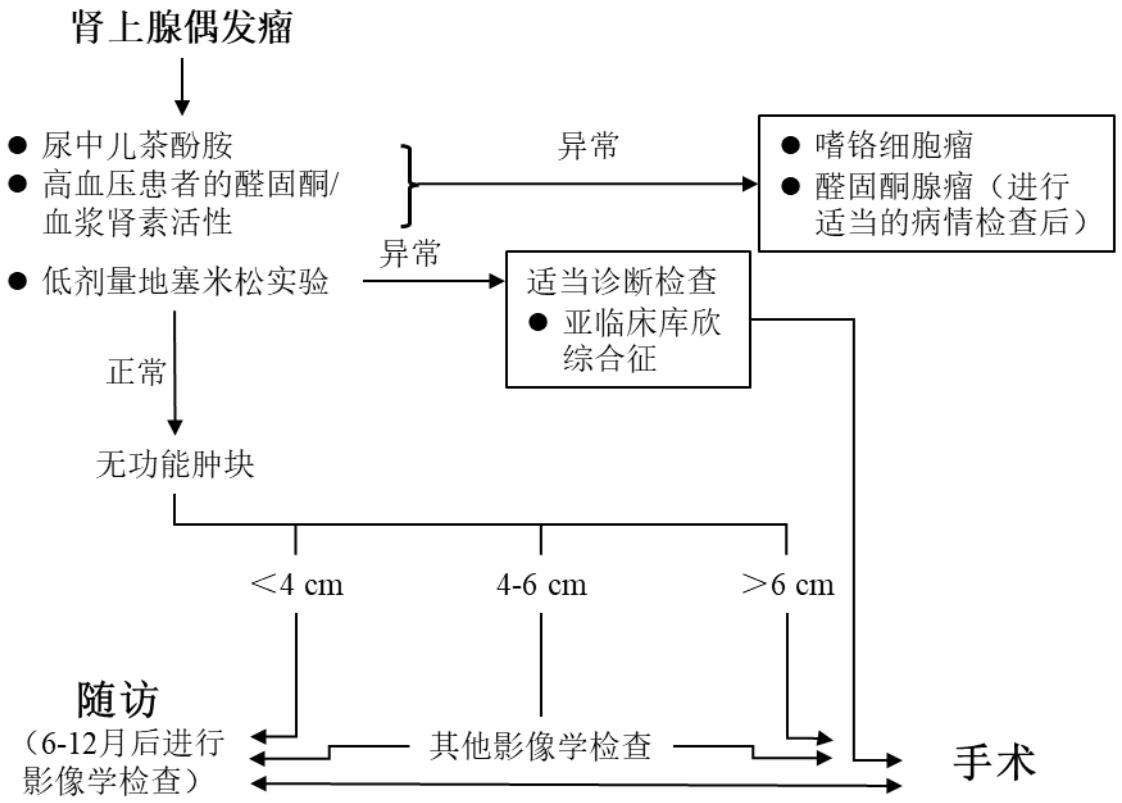

SCCS, Subclinical Cushing’s syndrome，亚临床库欣综合征; PRA, plasma renin aldosteron，血浆肾素-醛固酮; APA, aldosterone producing adenoma，醛固酮腺瘤.

（内镜）超声引导下肾上腺病变细针穿刺

对于肾上腺偶发瘤的患者，肾上腺活检的临床价值有限，如果手术不是首选方案，可以在中等大小的肾上腺偶发瘤（40-60 mm）患者或没有明确影像学标准表明良性病变的患者中考虑进行活检，但需要根据个体情况决定。 然而，在有恶性肿瘤病史或当前临床诊断的患者中，如果细胞学或组织学证据可以改变患者管理的情况下，影像引导的穿刺活检具有重要作用。值得注意的是，由于肾上腺腺瘤的高发生率，在诊断有（肺）癌病史的患者中，只有大约 50%的肾上腺肿块病变最终被证实为转移瘤(1)，超声引导下的穿刺活检可以提供细胞学或组织学分析的组织，并发症的风险相对较低（2.5%）【图 30】。肾上腺超声引导下穿刺活检的灵敏度在 90%和 95%之间【表 2】。最近的荟萃分析报告了经皮影像引导活检诊断恶性肿瘤的灵敏度和特异度分别为 87%和 100%(67)。该操作是在患者侧卧位进行的。与左侧病变相比，右侧病变的取材更容易;左侧的并发症发生率稍高一些(22, 68-89)。对于左侧肾上腺肿瘤的取样，EUS 引导下的 FNA 是首选【图 31】。在相对数量较少的队列研究中报告了 76%至 100%的诊断率(90)。

表 2　　超声引导下肾上腺肿瘤细针穿刺活检

作者	年份（检测方法)	病例数	灵敏度 (%)	特异度 (%)	准确率(%)
Tikkakoski et al (91)	1991 (c)	56	91.3	97.0	85.7
Dock et al (70)	1992 (c+h)	47			85.1
Görg et al (73)	1992 (h)	37	95.2	100	97.0
Kojima et al (92)	1994 (h)	12	91.0		100
Fröhlich et al (72)	1995 (c+h)	33	88.2	92.9	90.3
Nürnberg et al (93)	1995 (c+h)	22	95.4	100	95.4
Lumachi et al (94)	2001 (h)	70	93.3	100	98.6
Liao et al (95)	2001 (c+h)	116	93.6		
Saeger et al (96)	2003 (h)	220	94.6	95.3	90.0

Kocijanicic et al (97)	2004	(c)	64	90.0	100	91.0

解释：c，细胞学；h，组织学：灵敏度=RP×100/RP+FN%：特异度=RN×100/RN+FP%：准确率=(RP+RN)×100/(RP+FP+RN+FN)%：其中，RP 为真阳性；FN 为假阴性；RN 为真阴性；FP 为假阳性。

图 30　超声检查肾上腺肿瘤的算法和超声引导细针抽吸 (UFNA) 的使用（经 Froehlich 等人许可摘录）(72, 98)。

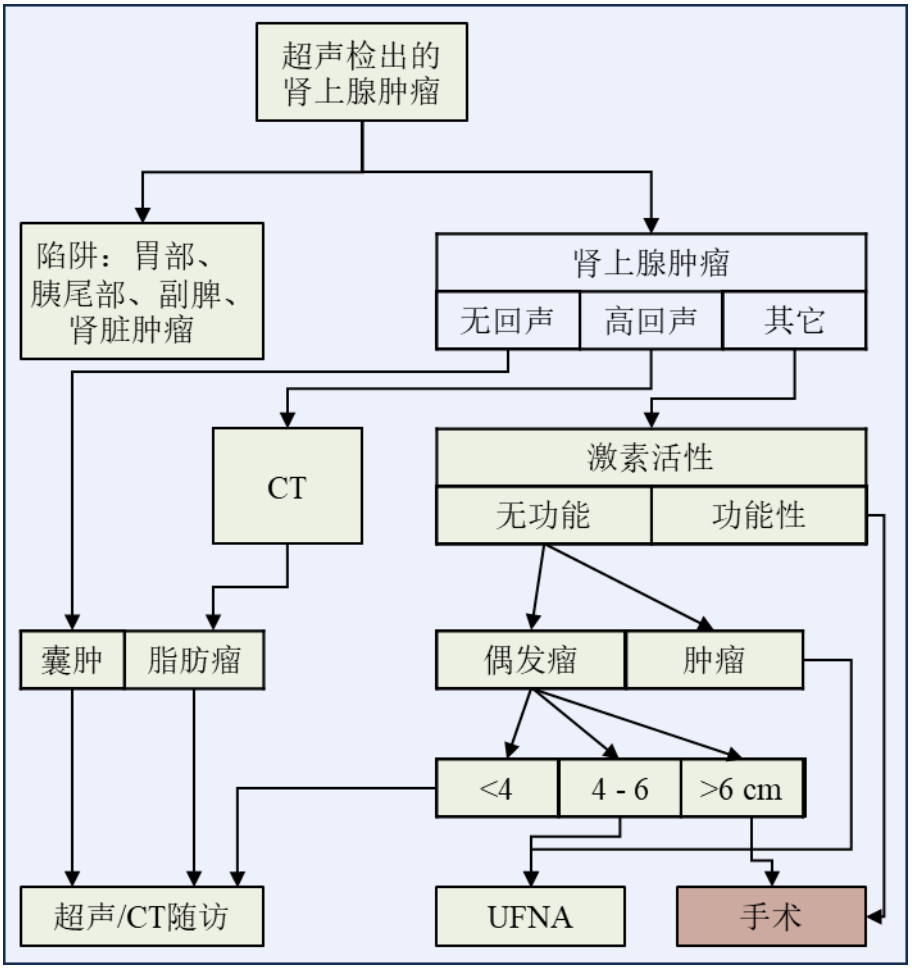

图 31: 内镜超声引导下对一例疑似肺癌患者的左肾上腺 15 mm 肿块进行穿刺活检。

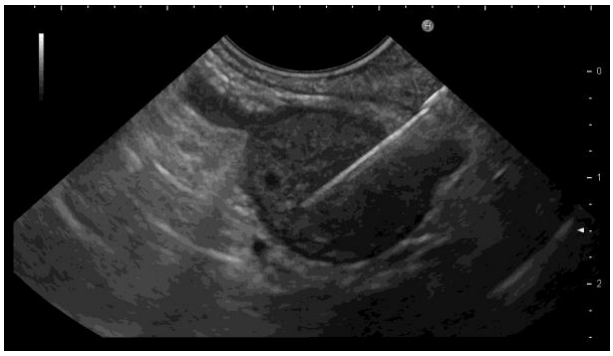

特殊超声技术在肾上腺肿瘤鉴别诊断中的应用

彩色多普勒成像

囊肿不显示彩色多普勒信号；仅囊肿边缘显示，这也适用于血肿或脓肿。转移瘤、淋巴瘤和内分泌肿瘤(如 PCC)通常血供丰富【图 32】。

图 32 EUS 显示嗜铬细胞瘤，彩色多普勒成像显示瘤内有大量血管。

对比增强超声

借助 CEUS，囊肿、脓肿和血肿被确定为无血管性病变。脂肪瘤和髓脂肪瘤通常不会表现出消退效应【图 33】。在恶性肾上腺肿瘤中可以观察到不同的增强模式，在晚期可以观察到消退和持续增强【图 34】。在良性腺瘤中也可观察到晚期消退。即使经过大量研究，如果没有组织学或细胞学，也不可能准确区分良性(腺瘤)和恶性肿瘤(转移)。

腹腔镜超声

在腹腔镜手术中，使用腹腔镜式超声可以更好地定位手术区域；大多数肾上腺手术是通过腹腔镜手术进行的(99-107)。

图 33　　在超声造影中，髓脂肪瘤显示几乎恒定的对比增强，且无明显消退。

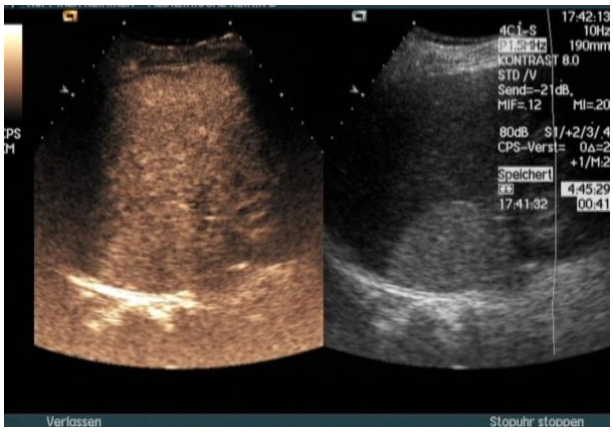

图 34　　肺癌患者肾上腺转移瘤的晚期消退。

肾上腺超声在日常临床实践中的临床重要性

肾上腺超声检查

- 能够显示正常的肾上腺（右侧肾上腺比左侧肾上腺更常见）
- 对于检测增大的肾上腺，尤其是肾上腺肿瘤非常敏感
- 因此经常偶然发现肾上腺肿块
- 足以区分囊性肾上腺病变和实体瘤；
- 尽管有彩色多普勒和对比增强技术，但在实体瘤的鉴别上仍然有限
- 应用于恶性疾病（分期、取样）和内分泌疾病患者
- 对于 FNAB 引导（超声和内镜超声引导）非常有用
- 对于增大的肾上腺随访非常有帮助

EUS 是左肾上腺检查和取样的最佳成像方法。

检查指征

由于大量病理性变化没有症状，早期发现（尤其是肾上腺肿瘤）可以提供更好的治疗机会，因此肾上腺区域超声检查应成为腹部超声检查的标准部分。

随着超声检查次数的增加，所谓肾上腺偶发瘤患者的数量也在增加。这些病变大多是良性的，与内分泌科医生合作进行密切观察（使用超声检查）通常就足够了。

表 3　有或没有内分泌症状的肾上腺疾病的超声特征（经许可摘自 Allolio） (55)。

有内分泌症状的疾病	超声表现
Addison's 病	肾上腺萎缩可用超声检测；可能的钙化是既往结核的证据。
Conn's 病	单侧腺瘤通常≤2 厘米，超声无法检测到。
库欣综合征	在 80%的病例中，由于垂体(75%)或副肿瘤性(5%)ACTH 过度产生而导致的双侧增生；超声通常无法检测到增生。
嗜铬细胞瘤	80%-90%的病例可以用超声定位；肾上腺外的位置很难定位，通常会难以识别。
无内分泌症状的疾病	
肾上腺腺瘤	最常见的实性肿块
肾上腺癌	尽管没有症状，但通常体积很大（几厘米）；有时超声检查会偶然发现
肾上腺转移瘤	常见原发灶包括支气管癌、恶性淋巴瘤、乳腺癌、肾癌、胰腺癌和黑色素瘤。
肾上腺肿瘤和囊肿	右侧 1-1.5 厘米和左侧 1.5-2 厘米时可检测到

ACTH, adrenocorticotropic hormone，促肾上腺皮质激素

References

1. Jenssen C, Dietrich CF. Ultrasound and endoscopic ultrasound of the adrenal glands. Ultraschall Med. 2010;31:228-247.

2. Dietrich CF, Wehrmann T, Hoffmann C, Herrmann G, Caspary WF, Seifert H. Detection of the adrenal glands by endoscopic or transabdominal ultrasound. Endoscopy 1997;29:859-864.

3. Trojan J, Schwarz W, Sarrazin C, Thalhammer A, Vogl TJ, Dietrich CF. Role of ultrasonography in the detection of small adrenal masses. Ultraschall Med. 2002;23:96-100.

4. Kann P, Hengstermann C, Heussel CP, Bittinger F, Engelbach M, Beyer J. Endosonography of the adrenal glands: normal size--pathological findings. Exp.Clin.Endocrinol.Diabetes 1998;106:123-129.

5. Klingmuller V, Gurleyen N. Ultrasonic determination of the size of adrenal glands in newborn infants. Ultraschall Med. 1997;18:169-173.

6. Leidig E. Sonography of adrenal gland diseases in the newborn infant. Ultraschall Med. 1988;9:155-162.

7. Winkler P, Abel T, Helmke K. Sonographic imaging of normal adrenal glands in children and adolescents. An analysis of forms and reflex properties. Ultraschall Med. 1987;8:271-277.

8. D. N: Nebennieren. In: G. S, ed. Sonografische Differentialdiagnose. Stuttgart: Thieme, 2002.

9. Kann P, Bittinger F, Hengstermann C, Engelbach M, Beyer J. Endosonographic imaging of the adrenal glands: a new method. Ultraschall Med. 1998;19:4-9.

10. Z. A, I. T. Personal experience in diagnosis and localization of pheochromocytoma. Srp.Arh.Celok.Lek. 2002;130 Suppl 2:14-19.

11. Liessi G, Sandini F, Semisa M, Spaliviero B. Traumatic hematomas of the adrenal glands: CT and US findings in 3 cases. Radiol.Med. 1988;76:610-613.

12. Commons RR, Callaway CP. Adenomas of the adrenal cortex Arch.Med.Interna 1948;81:37-41.

13. Garz G, Luning M, Melzer B. Computed tomographic incidental finding of a hormone-inactive adrenal cortex adenoma. Radiol.Diagn.(Berl) 1985;26:761-766.

14. Moulton JS, Moulton JS. CT of the adrenal glands. Semin.Roentgenol. 1988;23:288-303.

15. RH. R, P. A. Imaging in endocrinology. The adrenal glands. Clin.Endocrinol.(Oxf) 1994;40:561-576.

16. Russi S, Blumenthal HT, Gray SH. Small adenomas of the adrenal cortex in hypertension and diabetes Arch.Med.Interna 1945;76:284-291.

17. Okada K, Kojima M, Kamoi K, Watanabe H, Mitsuya H, Hayase Y. Two cases of adrenal myelolipoma diagnosed by ultrasonically guided percutaneous biopsy. Hinyokika Kiyo 1998;44:485-488.

18. Rao M. Adrenal myelolipoma. Australas.Radiol. 1992;36:172-173.

19. Rao P, Kenney PJ, Wagner BJ, Davidson AJ. Imaging and pathologic features of myelolipoma. Radiographics 1997;17:1373-1385.

20. Robbani I, Shah I, Shah OJ. Diagnosis of adrenal myelolipoma by imaging and guided biopsy. Ceylon Med.J. 2003;48:24-25.

21. Abrams HL, Spiro R, Goldstein N. Metastases in carcinoma; analysis of 1000 autopsied cases. Cancer 1950;3:74-85.

22. D. N. Ultrasound of adrenal gland tumours and indications for fine needle biopsy (uFNB). Ultraschall Med. 2005;26:458-469.

23. Fassnacht M, Kenn W, Allolio B. Adrenal tumors: how to establish malignancy ? J.Endocrinol.Invest 2004;27:387-399.

24. Lam KY, Lo CY. Metastatic tumours of the adrenal glands: a 30-year experience in a teaching hospital. Clin.Endocrinol.(Oxf) 2002;56:95-101.

25. Porte HL, Ernst OJ, Delebecq T, Metois D, Lemaitre LG, Wurtz AJ. Is computed tomography guided biopsy still necessary for the diagnosis of adrenal masses in patients with resectable non-small-cell lung cancer? Eur.J.Cardiothorac.Surg. 1999;15:597-601.

26. J.P. B, L. H, F. T, L. M, J.M. M. Metastatic phaeochromocytoma: risks of diagnostic needle puncture and treatment by arterial embolisation. J.Hum.Hypertens. 2001;15:209-211.

27. J.P. B, L. H, T.L. M, O. C, J.M. M, N. S, P. C. Circumstances of discovery of phaeochromocytoma: a retrospective study of 41 consecutive patients. Eur.J.Endocrinol. 2004;150:681-686.

28. S. B, PR. R: Adrenal Glands. In: D. S, W. B, eds. Magnetic Resonanc Imaging: Mosby, 1999.

29. Casola G, Nicolet V, vanSonnenberg E, Withers C, Bretagnolle M, Saba RM, Bret PM. Unsuspected pheochromocytoma: risk of blood-pressure alterations during percutaneous adrenal biopsy. Radiology 1986;159:733-735.

30. Deodhare S, Chalvardjian A, Lata A, Marcuzzi D. Adrenal pheochromocytoma mimicking small cell carcinoma on fine needle aspiration biopsy. A case report. Acta Cytol. 1996;40:1003-1006.

31. Ford J, Rosenberg F, Chan N. Pheochromocytoma manifesting with shock presents a clinical paradox: a case report. CMAJ. 1997;157:923-925.

32. Goldstein RE, O'Neill JA, Jr., Holcomb GW, III, Morgan WM, III, Neblett WW, III, Oates JA, Brown N, et al. Clinical experience over 48 years with pheochromocytoma. Ann.Surg. 1999;229:755-764.

33. Hanna NN, Kenady DE. Hypertension in patients with pheochromocytoma. Curr.Hypertens.Rep. 1999;1:540-545.

34. Jankovic R, Diklic A, Paunovic I, Krgovic K, Hivaljevic V, Todorovic-Kazic M, Havelka M, et al. Results of surgical treatment of pheochromocytoma at the Institute of Endocrinology of the Clinical Center ofSerbia in Belgrade]. Srp.Arh.Celok.Lek. 2002;130 Suppl 2:38-42.

35. Kann PH, Wirkus B, Behr T, Klose KJ, Meyer S. Endosonographic imaging of benign and malignant pheochromocytomas. J.Clin.Endocrinol.Metab 2004;89:1694-1697.

36. Kebebew E, Duh QY. Benign and malignant pheochromocytoma: diagnosis, treatment, and follow-Up. Surg.Oncol.Clin.N.Am. 1998;7:765-789.

37. Kudva YC, Sawka AM, Young WF, Jr. Clinical review 164: The laboratory diagnosis of adrenal pheochromocytoma: the Mayo Clinic experience. J.Clin.Endocrinol.Metab 2003;88:4533-4539.

38. Liu G, Qiang W, Zhang H, Yang C. Clinical types of pheochromocytom. Zhonghua Wai Ke.Za Zhi. 2000;38:122-124.

39. O'Halloran T, McGreal G, McDermott E, O'Higgins N. 47 years of phaeochromocytomas. Ir.Med.J. 2001;94:200-203.

40. Schwerk WB, Gorg C, Gorg K, Restrepo IK. Adrenal pheochromocytomas: a broad spectrum of sonographic presentation. J.Ultrasound Med. 1994;13:517-521.

41. Dahami Z, Debbagh A, Dakir M, Hafiani M, Joual A, Bennani S, el MM, et al. Phenotype B primitive adrenal lymphoma, diagnosed by percutaneous aspiration biopsy. Ann.Urol.(Paris) 2001;35:22-25.

42. Erdogan G, Gullu S, Colak T, Kamel AN, Baskal N, Ekinci C. Non-Hodgkin's lymphoma presenting as thyroid and adrenal gland involvement. Endocr.J. 1997;44:199-203.
43. Khader A, Galgani P, Ludivici M, Michelotti R, Benvenuti F. Bilateral adrenal lymphoma. A case report. Minerva Chir 1997;52:1523-1525.
44. Lee DH, Park JH, Lee JJ, Chung IJ, Chung DJ, Chung MY, Lee TH. Non-Hodgkin's lymphoma of the thyroid and adrenal glands. Korean J.Intern.Med. 2000;15:76-80.
45. Nishikawa N, Yamamoto S, Kouhei N, Nishiyama H, Moroi S, Kamoto T, Okuno H, et al. A case of malignant lymphoma with bilateral adrenal involvement. Hinyokika Kiyo 2003;49:749-751.
46. Takai K, Hiragino T, Isoyama R, Takahashi M, Naito K. A case of primary adrenal lymphoma diagnosed from percutaneous needle biopsy. Urol.Int. 1999;62:31-33.
47. Lau J, Balk E, Rothberg M, Ioannidis JP, DeVine D, Chew P, Kupelnick B, et al. Management of clinically inapparent adrenal mass. Evid Rep Technol Assess (Summ) 2002:1-5.
48. Lorusso GD, Sarwar SF, Sarma DP, Restrepo S, Palacios E. Synchronous adrenal cortical carcinoma in a patient with lung cancer. J.La State Med.Soc. 2004;156:37-39.
49. Bovio S, Cataldi A, Reimondo G, Sperone P, Novello S, Berruti A, Borasio P, et al. Prevalence of adrenal incidentaloma in a contemporary computerized tomography series. J Endocrinol Invest 2006;29:298-302.
50. Hammarstedt L, Muth A, Wangberg B, Bjorneld L, Sigurjonsdottir HA, Gotherstrom G, Almqvist E, et al. Adrenal lesion frequency: A prospective, cross-sectional CT study in a defined region, including systematic re-evaluation. Acta Radiol 2010;51:1149-1156.
51. Song JH, Chaudhry FS, Mayo-Smith WW. The incidental adrenal mass on CT: prevalence of adrenal disease in 1,049 consecutive adrenal masses in patients with no known malignancy. AJR Am J Roentgenol 2008;190:1163-1168.
52. Fassnacht M, Arlt W, Bancos I, Dralle H, Newell-Price J, Sahdev A, Tabarin A, et al. Management of adrenal incidentalomas: European Society of Endocrinology Clinical Practice Guideline in collaboration with the European Network for the Study of Adrenal Tumors. Eur J Endocrinol 2016;175:G1-G34.
53. H. L, B. A, HJ. B, K. H, K. M, M. W: Nebenniere. In: H. L, ed. Rationelle Diagnostik und Therapie in Endokrinologie, Diabetologie und Stoffwechsel. Stuttgart: Thieme, 2003; 137-180.

54. Cawood TJ, Hunt PJ, O'Shea D, Cole D, Soule S. Recommended evaluation of adrenal incidentalomas is costly, has high false-positive rates and confers a risk of fatal cancer that is similar to the risk of the adrenal lesion becoming malignant; time for a rethink? Eur J Endocrinol 2009;161:513-527.

55. B. A: Adrenal Incidentalomas. In: AN M, ed. Adrenal Disorders. Totowa: Human Press Inc., 2001; 249-261.

56. A. A, O. S, B. D. Diagnostic and therapeutic strategy for an incidental finding of an adrenal mass. J.Chir (Paris) 2002;139:205-213.

57. G. A, AM. M, G. G, A. T, E. F, F. M. Adrenal incidentaloma. Braz.J.Med.Biol.Res. 2000;33:1177-1189.

58. Barzon L, Scaroni C, Sonino N, Fallo F, Paoletta A, Boscaro M. Risk factors and long-term follow-up of adrenal incidentalomas. J.Clin.Endocrinol.Metab 1999;84:520-526.

59. MM. G, BM. B, GD. B, KK. C, JA. C, PA. G, EL. H, et al. Management of the clinically inapparent adrenal mass ("incidentaloma"). Ann.Intern.Med. 2003;138:424-429.

60. A. H, T. J, J. B, P. K, C. J-H, U. N. Das Inzidentalom der Nebenniere. Dt.Aerzteblatt 2001;98:1008-1012.

61. Hensen J, Harsch I, Sachse R, Pavel M, Rico AF, Walter M, Stark S, et al. Adrenal gland incidentaloma is not a "time bomb"--arguments for follow-up control. Zentralbl.Chir 1997;122:487-493.

62. Mantero F, Masini AM, Opocher G, Giovagnetti M, Arnaldi G. Adrenal incidentaloma: an overview of hormonal data from the National Italian Study Group. Horm.Res. 1997;47:284-289.

63. M. R, Allolio B. Das Nebenniereninzidentalom: Die Kunst der Beschränkung in Diagnostik und Therapie. Dt.Aerzteblatt 1995;92:764-770.

64. M. S, M. R. Adrenal Incidentalomas. In; 2003.

65. Young WF, Jr. Management approaches to adrenal incidentalomas. A view from Rochester, Minnesota. Endocrinol.Metab Clin.North Am. 2000;29:159-185, x.

66. Statement S-o-t-sC. Management of the Clinically Inapparent Adrenal Mass ("Incidentaloma"). In: National Institute of Health (NIH); 2002.

67. Bancos I, Tamhane S, Shah M, Delivanis DA, Alahdab F, Arlt W, Fassnacht M, et al. DIAGNOSIS OF ENDOCRINE DISEASE: The diagnostic performance of adrenal biopsy: a systematic review and meta-analysis. Eur J Endocrinol 2016;175:R65-80.

68. Chang KJ, Erickson RA, Nguyen P. Endoscopic ultrasound (EUS) and EUS-guided fine-needle aspiration of the left adrenal gland. Gastrointest.Endosc. 1996;44:568-572.
69. Chhieng DC, Jhala D, Jhala N, Eltoum I, Chen VK, Vickers S, Heslin MJ, et al. Endoscopic ultrasound-guided fine-needle aspiration biopsy: a study of 103 cases. Cancer 2002;96:232-239.
70. Dock W, Grabenwoeger F, Schurawitzki H, Wittich GR, Mostbeck G, Karnel F, Gritzmann N. The technic of adrenal biopsy. Ultrasound versus CT as the guidance method. Rofo 1992;157:344-348.
71. Eloubeidi MA, Seewald S, Tamhane A, Brand B, Chen VK, Yasuda I, Cerfolio RJ, et al. EUS-guided FNA of the left adrenal gland in patients with thoracic or GI malignancies. Gastrointest.Endosc. 2004;59:627-633.
72. Froehlich E, Rufle W, Strunk H, Stuckmann G, Seeliger H. The value of fine needle puncture in adrenal gland tumors. Ultraschall Med. 1995;16:90-93.
73. Goerg C, Schwerk WB, Bittinger A, Euer B, Gorg K. Sonographically guided fine-needle puncture of adrenal tumors. Dtsch.Med.Wochenschr. 1992;117:448-454.
74. Goerg C, Schwerk WB, Wolf M, Havemann K. Adrenal masses in lung cancer: sonographic diagnosis and follow-up. Eur.J.Cancer 1992;28A:1400-1403.
75. MG. H, MM. M, PF. H, DA. G, K. J, J. V, PR. M. Predictive value of benign percutaneous adrenal biopsies in oncology patients. Clin.Radiol. 2002;57:898-901.
76. Jaeger HJ, MacFie J, Mitchell CJ, Couse N, Wai D. Diagnosis of abdominal masses with percutaneous biopsy guided by ultrasound. BMJ 1990;301:1188-1191.
77. Jhala NC, Jhala D, Eloubeidi MA, Chhieng DC, Crowe DR, Roberson J, Eltoum I. Endoscopic ultrasound-guided fine-needle aspiration biopsy of the adrenal glands: analysis of 24 patients. Cancer 2004;102:308-314.
78. Karstrup S, Torp-Pedersen S, Nolsoe C, Horn T, Hegedus L. Ultrasonically guided fine-needle biopsies from adrenal tumors. Scand.J.Urol.Nephrol.Suppl 1991;137:31-34.
79. Liessi G, Sandini F, Spaliviero B, Sartori F, Sabbadin P, Barbazza R. CT-guided percutaneous biopsy of adrenal masses. Experience of the technic in 54 neoplasm patients. Radiol.Med. 1990;79:366-370.
80. McCorkell SJ, Niles NL. Fine-needle aspiration of catecholamine-producing adrenal masses: a possibly fatal mistake. AJR Am.J.Roentgenol. 1985;145:113-114.

81. Meyer S, Bittinger F, Keth A, Von Mach MA, Kann PH. Endosonographically controlled transluminal fine needle aspiration biopsy: diagnostic quality by cytologic andhistopathologic classification]. Dtsch.Med.Wochenschr. 2003;128:1585-1591.

82. Mody MK, Kazerooni EA, Korobkin M. Percutaneous CT-guided biopsy of adrenal masses: immediate and delayed complications. J.Comput.Assist.Tomogr. 1995;19:434-439.

83. Paulsen SD, Nghiem HV, Korobkin M, Caoili EM, Higgins EJ. Changing role of imaging-guided percutaneous biopsy of adrenal masses: evaluation of 50 adrenal biopsies. AJR Am.J.Roentgenol. 2004;182:1033-1037.

84. Saboorian MH, Katz RL, Charnsangavej C. Fine needle aspiration cytology of primary and metastatic lesions of the adrenal gland. A series of 188 biopsies with radiologic correlation. Acta Cytol. 1995;39:843-851.

85. Sudhoff T, Hollerbach S, Wilhelms I, Willert J, Reiser M, Topalidis T, Schmiegel W, et al. Clinical utility of EUS-FNA in upper gastrointestinal and mediastinal disease. Dtsch.Med.Wochenschr. 2004;129:2227-2232.

86. Varadarajulu S, Fraig M, Schmulewitz N, Roberts S, Wildi S, Hawes RH, Hoffman BJ, et al. Comparison of EUS-guided 19-gauge Trucut needle biopsy with EUS-guided fine-needle aspiration. Endoscopy 2004;36:397-401.

87. Voit C, Kron M, Schafer G, Schoengen A, Audring H, Lukowsky A, Schwurzer-Voit M, et al. Ultrasound-guided fine needle aspiration cytology prior to sentinel lymph node biopsy in melanoma patients. Ann.Surg.Oncol. 2006;13:1682-1689.

88. Weiss H, Duntsch U, Weiss A. Risks of fine needle puncture--results of a survey in West Germany(German Society of Ultrasound in Medicinesurvey)]. Ultraschall Med. 1988;9:121-127.

89. Weiss H, Duntsch U. Complications of fine needle puncture. DEGUM survey II. Ultraschall Med. 1996;17:118-130.

90. Jenssen C, Hocke M, Fusaroli P, Gilja OH, Buscarini E, Havre RF, Ignee A, et al. EFSUMB Guidelines on Interventional Ultrasound (INVUS), Part IV - EUS-guided Interventions: General aspects and EUS-guided sampling (Long Version). Ultraschall Med 2016;37:E33-76.

91. Tikkakoski T, Taavitsainen M, Paivansalo M, Lahde S, paja-Sarkkinen M. Accuracy of adrenal biopsy guided by ultrasound and CT. Acta Radiol. 1991;32:371-374.

92. Kojima M, Saitoh M, Itoh H, Ukimura O, Ohe H, Watanabe H. Percutaneous biopsy for adrenal tumors using ultrasonically guided puncture. Tohoku J.Exp.Med. 1994;172:333-343.

93. D. N, C. L, A. J. Entwicklung der bildgebenden Diagnostik und Stellenwert der ultraschallgezielten Feinnadelpunktion (uFNP) in der Onkologie. Abstratctband Dt.Krebskongress 2002 2002:685.
94. Lumachi F, Borsato S, Brandes AA, Boccagni P, Tregnaghi A, Angelini F, Favia G. Fine-needle aspiration cytology of adrenal masses in noncancer patients: clinicoradiologic and histologic correlations in functioning and nonfunctioning tumors. Cancer 2001;93:323-329.
95. Liao JT, Huang TH, Wu BY. Ultrasonographic evaluation of adrenal masses. Hunan.Yi.Ke.Da.Xue.Xue.Bao. 2001;26:453-454.
96. Saeger W, Fassnacht M, Chita R, Prager G, Nies C, Lorenz K, Barlehner E, et al. High diagnostic accuracy of adrenal core biopsy: results of the German and Austrian adrenal network multicenter trial in 220 consecutive patients. Hum.Pathol. 2003;34:180-186.
97. Kocijancic K, Kocijancic I, Guna F. Role of sonographically guided fine-needle aspiration biopsy of adrenal masses in patients with lung cancer. J.Clin.Ultrasound 2004;32:12-16.
98. Strunk H, Frohlich E, Thelen M. Ultrasound-proven adrenal gland tumor. References for diagnostic management. Fortschr.Med. 1992;110:122-125.
99. Fahlenkamp D, Beer M, Schonberger B, Lein M, Turk I, Loening SA. Laparoscopic adrenalectomy. Tech.Urol. 1996;2:48-53.
100. Filipponi S, Guerrieri M, Arnaldi G, Giovagnetti M, Masini AM, Lezoche E, Mantero F. Laparoscopic adrenalectomy: a report on 50 operations. Eur.J.Endocrinol. 1998;138:548-553.
101. Fletcher DR, Beiles CB, Hardy KJ. Laparoscopic adrenalectomy. Aust.N.Z.J.Surg. 1994;64:427-430.
102. Imai T, Kikumori T, Shibata A, Fujiwara M, Hibi Y, Nakao A. Laparoscopic adrenalectomy for incidentaloma and bilateral adrenal disease. Asian J.Surg. 2003;26:64-70.
103. Kebebew E, Siperstein AE, Duh QY. Laparoscopic adrenalectomy: the optimal surgical approach. J.Laparoendosc.Adv.Surg.Tech.A 2001;11:409-413.
104. Kebebew E, Siperstein AE, Clark OH, Duh QY. Results of laparoscopic adrenalectomy for suspected and unsuspected malignant adrenal neoplasms. Arch.Surg. 2002;137:948-951.
105. Napoli N, Romano G, Carini F, Lo Monte AI, Calderone F, Di LR, Luna E, et al. Laparoscopic adrenalectomy: our preliminary experience. G.Chir 2004;25:238-241.
106. Saunders BD, Doherty GM. Laparoscopic adrenalectomy for malignant disease. Lancet Oncol. 2004;5:718-726.

107. Tsuru N, Ushiyama T, Suzuki K. Laparoscopic adrenalectomy for primary and secondary malignant adrenal tumors. J.Endourol. 2005;19:702-708.