



**CHINESE TRANSLATION**

## **EFSUMB 教科书，第二版**

**编辑： Christoph F. Dietrich**

### **脾脏超声**

**Elena Simona Ioanitescu<sup>1</sup>, Hans-Peter Weskott<sup>2</sup>**

**中文翻译与校对：曹佳颖<sup>3</sup>, 董怡<sup>3</sup>, 梁萍<sup>4</sup>**

<sup>1</sup>Clinic of Internal Medicine, Fundeni Clinical Institute, Bucharest, Romania

<sup>2</sup>Central Ultrasound Department, Klinikum Siloah, Hannover, Germany

<sup>3</sup>上海交通大学医学院附属新华医院超声科, 上海, 中国

<sup>4</sup>中国人民解放军总医院介入超声科, 北京, 中国

#### **通讯作者：**

Elena Simona Ioanitescu

Center of Internal Medicine, Fundeni Clinical Institute, 258 Fundeni Street II, 22328

Bucharest, Romania

电子邮件: [es.ioanitescu@gmail.com](mailto:es.ioanitescu@gmail.com)

**鸣谢：**作者感谢 Vito Cantisani 对稿件的同行评审。

## 局部解剖标记

脾脏是一个腹膜内位器官，位于左季肋区，紧邻膈肌和左侧肋骨下方。通过脂肪韧带附着于后腹膜，脂肪韧带包绕着脾脏供血血管。脾脏与胃、左肾、结肠脾曲和胰尾部相邻。脾动脉走行迂曲，通过脾肾韧带进入脏面的脾门部。脾静脉自脾中部脾门区发出，沿胰腺前上缘走向并与肠系膜上静脉汇合成门静脉。

脾脏由两部分组成：宏观结构可分为红髓和白髓，边缘区将两者隔开。白髓为 0.2-0.7mm 的灰色小斑点，白髓由 T 淋巴细胞和 B 淋巴细胞组成。红髓形成包绕血窦的海绵状网格结构。脾脏外观呈红色是由于脾血窦内大量红细胞聚集导致。脾血窦是脾脏和循环系统之间的细胞交换部位。脾动脉进入小梁内的髓质，中央动脉从小梁动脉延伸至白髓，再至红髓。脾动脉分支进入白髓，被以 T 细胞为主的淋巴组织包绕，称为动脉周围淋巴鞘（periarterial lymphatic sheath, PALS）。脾动脉分支进入红髓或直接连接至小动脉末端血窦，这些血窦是边缘带的一部分。来自血窦的血液被收集在脾血窦髓质和小梁静脉中，小梁静脉汇合形成脾静脉，经脾门离开脾脏。

因此，开放循环（主要是红髓中开放的小动脉）区别于小动脉直接连接的脾血窦的闭合循环。开放循环起到红细胞过滤作用，因为只有具有变形性和新生的红细胞才能通过血窦缝隙后重新进入系统循环；衰老和磨损的红细胞被吞噬作用破坏溶解。开放循环是一个相对缓慢的过程，允许血细胞被过滤后进入血窦。封闭循环相对较快，血细胞穿过血窦后进入脾静脉。

## 正常脾脏的影像学表现

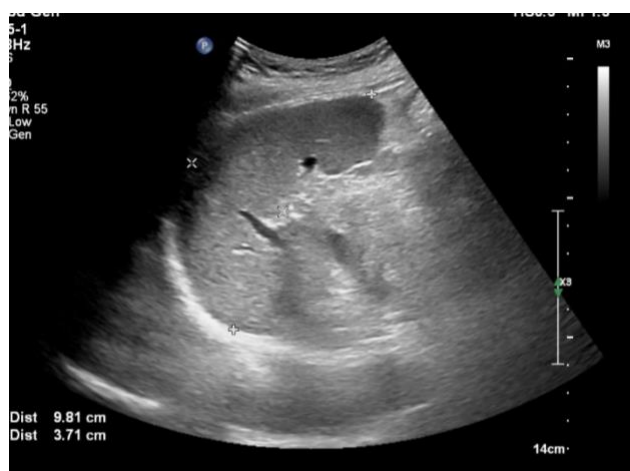患者取仰卧位或右侧卧位，经左侧肋间可显示脾脏的冠状面。超声探头应放置在相当于第九肋水平的肋间隙进行扫查。

对脾脏应进行全面超声扫查，将有助于发现脾内小病灶。通常采用 2-5 MHz 的宽频凸阵探头进行脾脏扫查。怀疑淋巴系统疾病时，建议结合使用高频线阵探头。

脾脏应在显示其长轴和短轴的平面上进行测量。正常脾脏重 150 g，长度约 11-12 cm，厚度约 3-4 cm。正常大小的脾脏肋下通常无法触及，但这并不意味着临床上可触及的脾脏均为病理性。脾肿大通常是由脾外疾病所引起。

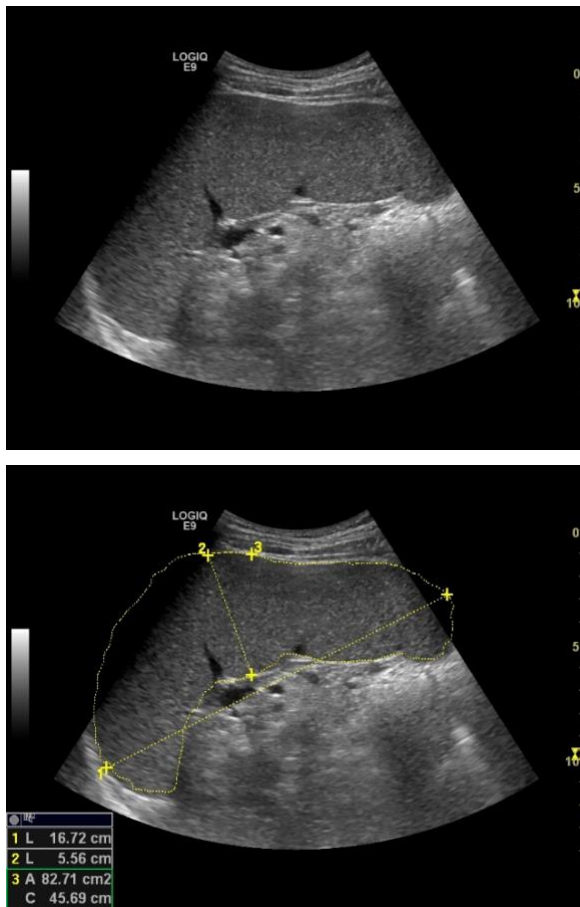
儿童患者的脾脏长度与年龄、体重、体表面积及身高有关<sup>[1]</sup>。正常脾脏大小范围差异较大，可以很小，也可以很大。正常脾脏的大小和重量随着年龄的增长而减少。脾脏在消化过程中也可略微增大，其大小可因身体营养状况而异<sup>[2]</sup>。由于脾肿大通常继发于全身性或肝脏疾病，因此需了解脾肿大的诊断标准。Spielman 报道年轻运动员的脾脏长度和宽度与身高和性别有关<sup>[3]</sup>。身高超过 2 m 的男性运动员的脾脏平均长度为 13.2 cm（最大 16.2 cm），而身高约 2 m 的女性运动员的脾脏平均长度为 11.2 cm（最大 14.0 cm）。Lamb<sup>[4]</sup>发现患者右侧卧位时超声所测脾脏长度与 CT 所测脾脏体积有良好的相关性（ $r=0.86$ ）。

图 1 脾脏大小的测量



在临床实践中，大多数放射科医生和超声医生仅在脾脏长轴显示切面上进行脾脏大小的测量。Lamb 研究发现在常规临床实践中测量脾脏长度是一个衡量脾脏实际大小的非常好的指标（图 1）<sup>[4]</sup>。除了测量脾脏直径外，还建议计算最大面积。一项描述肝硬化患者门脉高压的研究中将正常脾脏大小定义为面积 $<45 \text{ cm}^2$ ，轻度脾肿大为  $45-65 \text{ cm}^2$ ，明显脾肿大为 $>65 \text{ cm}^2$ <sup>[5]</sup>（图 2）。

图 2 中度肿大脾脏的面积计算，脾长径为 16.7cm，厚径为 5.5cm，面积为 82.7cm<sup>2</sup>。



多种超声技术可用于脾脏成像，包括灰阶超声、彩色多普勒超声、能量多普勒超声及超声造影（contrast-enhanced ultrasound, CEUS）。脾脏的 CEUS 表现类似于其它影像学成像模式，如增强 CT 及增强 MRI，与其解剖特性有关。

增强 CT 或增强 MRI 等影像学检查中脾脏在动脉期均呈不均匀强化，约 1 分钟后呈均匀强化。超声造影检查时，在造影剂团注后第 1 分钟内脾内强化亦是如此。因此，与肝脏相反，不适合在动脉期对脾内病变进行检测和鉴别诊断。

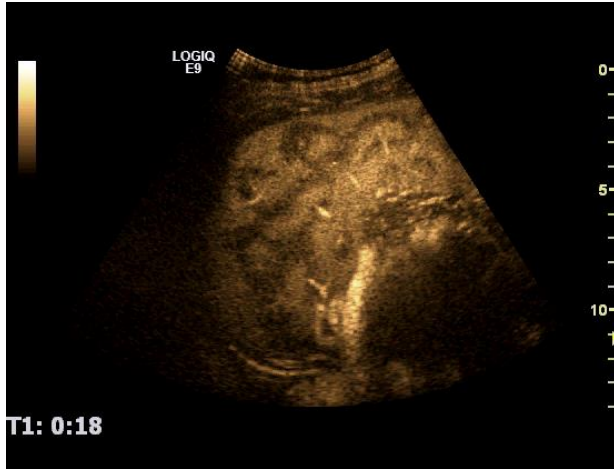MRI 检查 T1 加权相梯度回波（spoiled gradient echo, SGE）序列可显示在钆剂造影剂注射后嘱患者屏气即刻脾脏可出现的不同的循环方式。最常见的脾脏动脉早期增强模式是弓型强化（79%），表现为实质内高信号（闭合循环）和低信号（开放循环）的密集交替，在强化 1 分钟后脾实质呈均匀高信号<sup>[6-9]</sup>，在所有健康脾脏和一些有炎症或脾肿瘤的脾脏中均可观察到这种增强模式。在钆造影剂注射后即刻图像上也可观察到另两种不同的脾脏增强模式。第二种最常见的模式是

均匀高增强（16%），常见于炎症、肿瘤、肝局灶性脂肪浸润或肝酶异常的患者，非特异性免疫反应可能是这种增强模式的原因。第三种脾脏增强模式为均匀低增强（5%），在所有近期内多次输血的患者中均可发现这种情况。网状内皮系统中含铁血黄素沉积产生的 T2 缩短效应取代了钆造影剂的 T1 缩短效应<sup>[6-9]</sup>，类似图像也可见于增强 CT 图像。

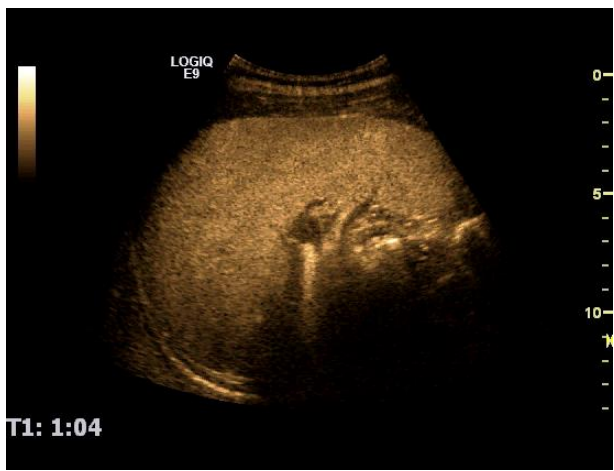
有数据显示超声造影显示脾脏正常增强模式类似于增强 CT（图 3c）和增强 MRI 的强化模式。在六氟化硫微泡声造影剂（SonoVue™，Bracco，意大利）注射后第 12 秒，脾动脉开始增强。动脉期脾实质呈不均匀强化，类似于增强 CT 和 MRI 上熟知的“斑马纹样”强化表现<sup>[10]</sup>。在注射后的第 1 分钟内，可见小动脉从脾动脉发出呈放射状表现，脾实质于注射造影剂后 1 分钟左右呈均匀增强，并表现出至少 7-10 分钟的持续强化（图 3a，3b）。封闭循环被认为比开放循环增强更快，但这一假设尚未得到证实。值得注意的是，由于脾实质对 SonoVue 的摄取可产生比血池期更长的脾脏特异性强化时间<sup>[11]</sup>。与短暂高增强的相邻左肾相比，脾脏在增强早期呈低回声，在增强晚期呈高回声<sup>[12]</sup>。之前在 MRI 检查中描述的另外两种增强模式也可见于 CEUS 图像。尽管没有研究证实，但在某些肝病和炎症性疾病的病例中均发现了脾实质的均匀增强表现（图 4）。

**图 3** 团注 Sonovue 后第 18 秒 (a) 和第 64 秒 (b) 的脾脏超声造影增强图像。正常脾脏在动脉期迅速形成弓型强化模式，随后封闭循环增强。1 分钟后，脾脏均匀强化。CE-CT 上动脉期和静脉期脾脏的增强表现类似于 CEUS (c, d)。

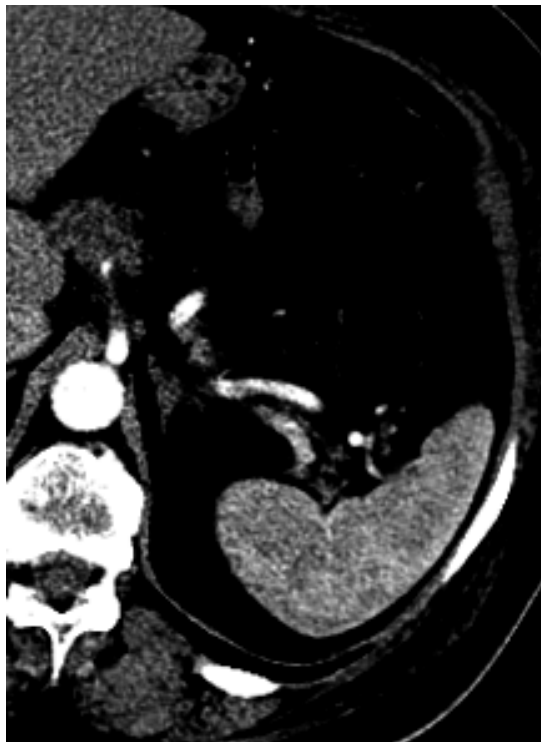a



b



c



d

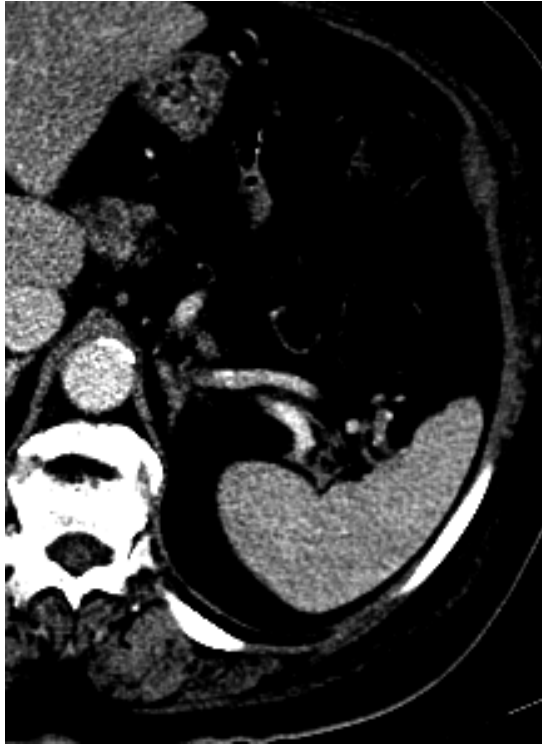
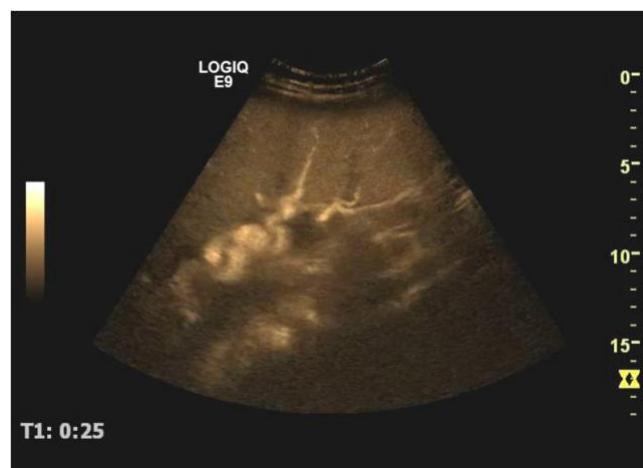
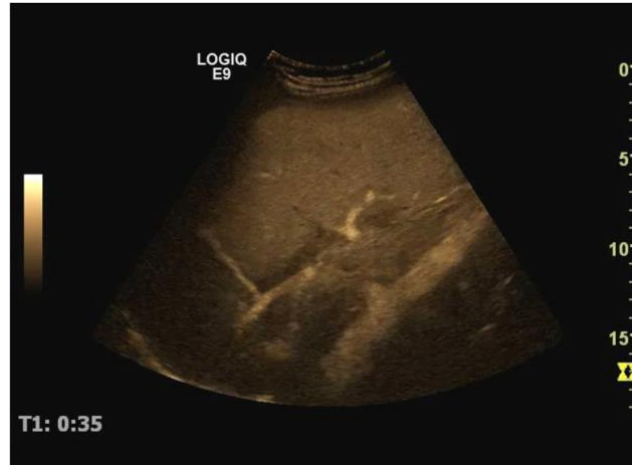图 4 团注 Sonovue 后第 24 秒 (a) 和第 35 秒 (b) 的脾脏超声造影增强图像。HCV 感染致肝硬化伴脾肿大患者的脾脏于动脉期呈均匀强化。可观察到脾内循环未出现通常在注射造影剂后的第 1 分钟内出现的弓型强化模式。

a



b



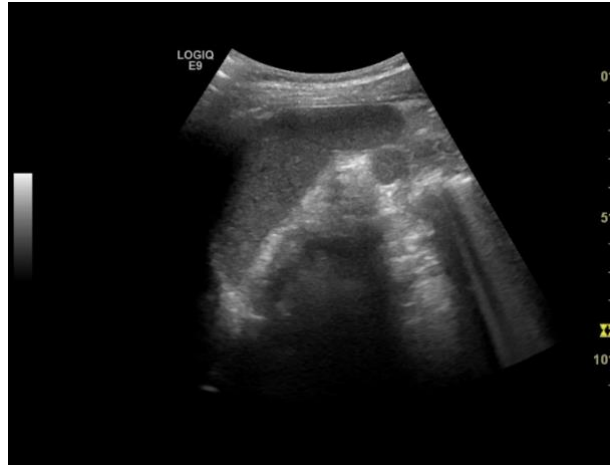### 先天性和获得性脾脏异常

副脾通常在腹部影像学检查中被偶然发现（10-15%），尸检中发现的病例高达 30%<sup>[13,14]</sup>。副脾通常位于脾门附近或脾脏下方。副脾可被误认为肿大淋巴结，以及肾上腺、胰腺、胃或肠道来源的肿瘤。副脾大多表现为轮廓清晰的圆形或椭圆形肿块，通常不大于 2 cm，灰阶超声显示其外观与邻近脾脏类似，增强成像表现也相似<sup>[12]</sup>。副脾的特征为其血管从脾门进入呈树枝样结构（图 5）。副脾的增强时间与脾脏一样持久；在增大的副脾中，增强持续时间可能超过 5 分钟（图 6）。

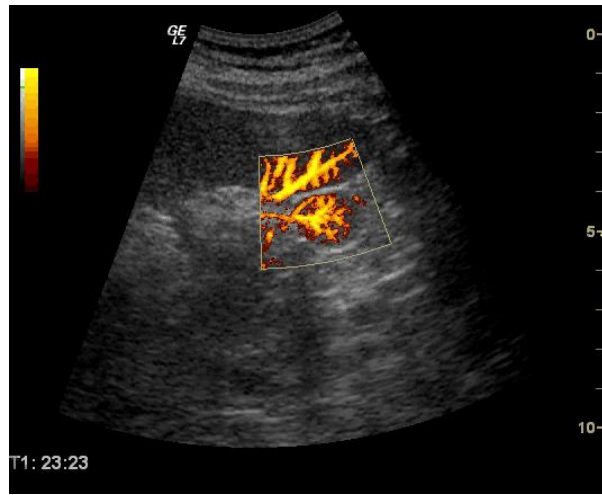
直径 1 cm 以下的副脾在 CT 上可被误诊为病理性，因部分容积效应其增强程度可能比正常脾脏低。

**图 5** 副脾的灰阶超声（a）和能量多普勒超声（b）图像表现。采用 B-Flow 技术可显示脾切除术后增大的副脾内正常的血管结构（c）。

a



b



c

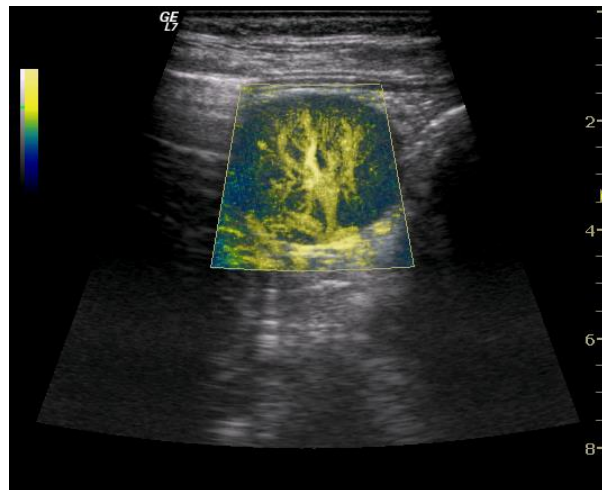
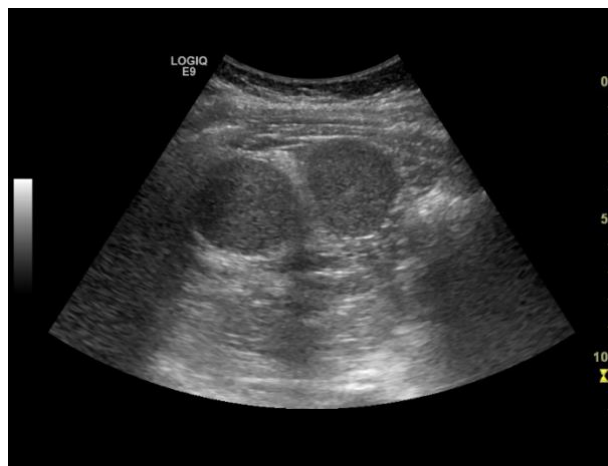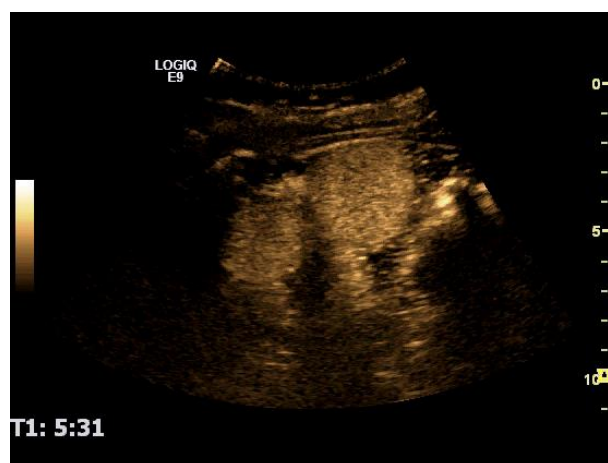


图 6 脾创伤切除术后 2 个增大的副脾 (a)，超声造影显示其增强时间持久，证实该组织是脾脏 (b)。

a



b



脾脏有时不处于正常位置。“游走”脾是由于背侧肠系膜融合失败，导致后腹膜和肠系膜可移动。在这种情况下，脾脏可以出现在不寻常的位置，并可能被误诊为肿块。它可能发生扭转导致急性或慢性腹痛<sup>[15-17]</sup>，此时彩色多普勒超声显示副脾内无血流信号而可能有助于诊断。

脾缺如（先天性无脾）和多脾（先天性多脾）综合征均属于内脏异位，多脾症与创伤后脾种植不同。后者是由于脾破裂后的脾细胞植入腹腔后体积增大，从而导致多个异位的种植脾<sup>[18-20]</sup>。对于先天性或创伤后异位脾的诊断，最敏感的影像学成像是钆标记的热变性红细胞显像技术<sup>[21-23]</sup>。CEUS 可显示异位脾与脾脏相似的增强表现，有助于此类病变的诊断，无需进一步检查<sup>[24,25]</sup>。

脾萎缩可见于健康人群，也可见于某些病理情况，如慢性溶血性贫血，特别是镰状细胞性贫血或消耗性疾病的患者。由于多发性梗死，纤维化加重，髓浆丢失以及铁钙沉积，脾脏可变形而难以辨认。脾缩小或肿大均可导致脾脏功能低下甚至缺失，如镰状细胞性贫血<sup>[26]</sup>（多为纯合子镰状细胞贫血）、自身免疫性疾病、炎症性肠病、败血症或骨髓移植后的患者。彩色多普勒超声显示血供减少，CEUS仅显示低功能性或无功能性脾的短暂增强。

## 脾肿大

多种系统性疾病可累及脾脏，但脾脏很少是疾病的原发部位。脾肿大亦可由弥漫性病变或脾囊肿等局灶性病变引起。弥漫性脾肿大与多种临床状况有关，最常见的是：

- 心内膜炎等细菌感染、单核细胞增多症等病毒感染或疟疾等寄生虫感染期间，脾脏的免疫反应。
- 红细胞破坏增加，如镰状细胞性贫血、遗传性球形红细胞增多症、地中海贫血及其它血红蛋白病。
- 系统性肿瘤疾病，如白血病、淋巴瘤（霍奇金病和非霍奇金病）、骨髓增生性疾病、真性红细胞增多症、转移性肿瘤（最常见为黑色素瘤）和组织细胞增多症 X。
- 急性或慢性充血性脾肿大：脾静脉或门静脉阻塞、肝硬化门静脉高压、心力衰竭及 Budd-Chiari 综合征。
- 免疫调节紊乱，如结节病、类风湿性关节炎、系统性红斑狼疮和药物反应。
- 代谢性疾病，如淀粉样变性、戈谢病、Niemann-Pick 病、Hurler 综合征和其它粘多糖累积病。

轻中度脾肿大通常是由感染或门脉高压引起，明显的脾肿大可见于血液系统疾病（白血病、淋巴瘤和传染性单核细胞增多症），而巨脾可见于骨髓纤维化。

有研究试图通过分析超声速度或衰减相关的定量参数来量化脾纤维化或肿瘤浸润程度，但结果尚无定论<sup>[27-29]</sup>。还有研究对 CEUS 的脾脏增强程度进行了定量研究<sup>[11]</sup>。

脾实质在 CEUS 检查中的增强的变化既非恒定，也非特定。在某些明显脾肿大的病例中，可观察到轻微的整体延迟增强，脾实质增强强度减低，早期不均匀增强时间延长<sup>[10]</sup>。

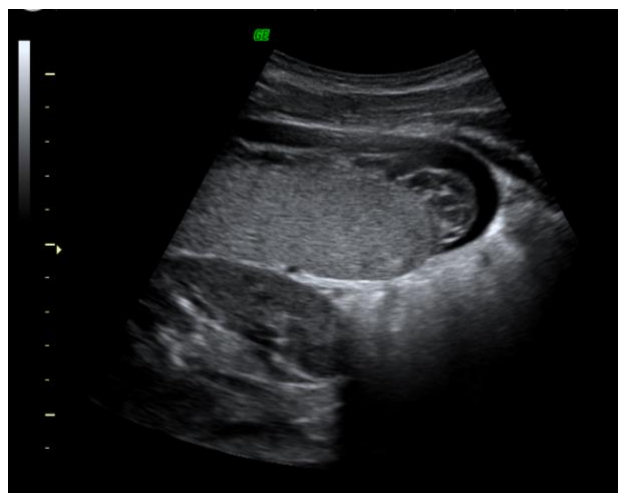
### 感染性疾病

感染性疾病的脾脏受累多为弥漫性，常为轻中度脾肿大，也可见于临床发现局灶性脾脏病变的情况，尤其是免疫受损的患者。

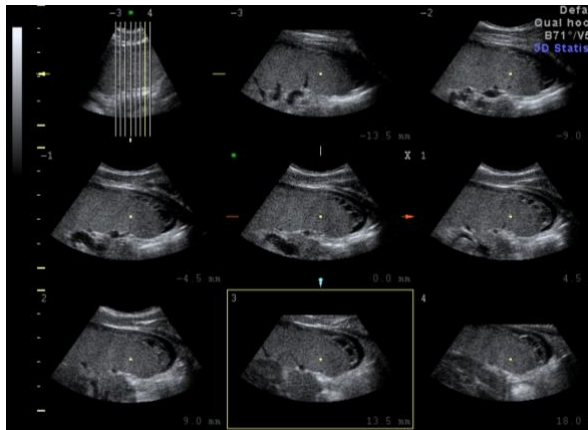
在一项对 20 名传染性单核细胞增多症患者的研究中发现，脾脏长径增大了约 33%，12 天后达峰值，此后持续下降<sup>[30]</sup>。大多数传染性单核细胞增多症患者，在发病的前 2 周内出现脾肿大，使用高频探头有时可观察到脾内较小的低弱回声病变。感染性疾病导致脾出血和脾破裂是很罕见的（图 7）。

**图 7** 17 岁男性患者，单核细胞增多症确诊后 2 周。脾脏中下 1/3 处包膜下出血，可行保守治疗（a）。超声断层显像模式（b）。

a



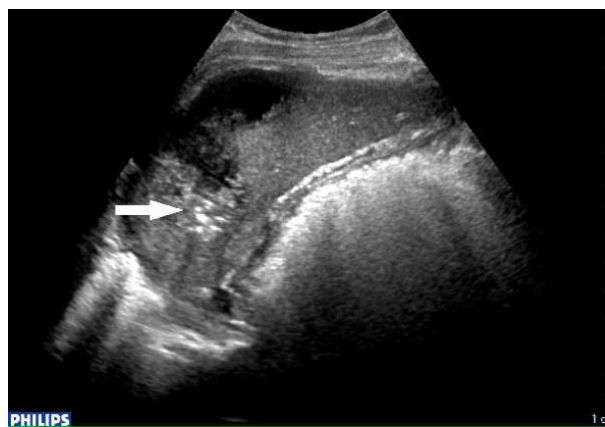
b



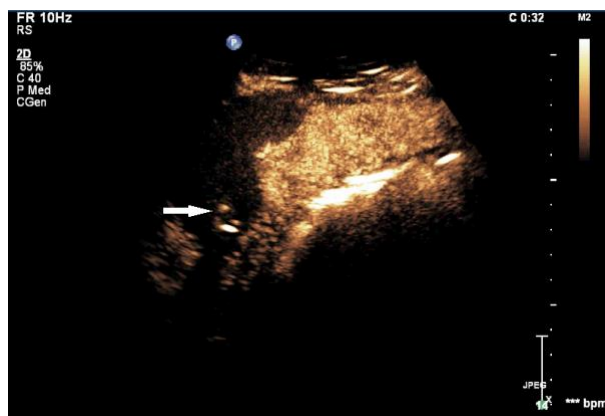
尸检中脾脓肿病例仅占 0.14-0.7%<sup>[31]</sup>。心内膜炎、胰腺炎、脓毒症和术后并发症是脾脓肿最常见的病因（图 8）。

**图 8** 感染性心内膜炎栓塞引起的脾脓肿，白色箭头指向脾脏内的气体(a)，CEUS 图像显示脓肿内存在充盈灌注缺损和大气泡 (b)。

a



b



脾脏自发性破裂罕见，多为脾脓肿的并发症。

## 获得性免疫缺陷综合征（Acquired Immune Deficiency Syndrome, AIDS）

HIV 感染患者脾脏受累最常表现为脾肿大。文献数据表明超声检查中脾肿大的发生率超过 50%<sup>[32,33]</sup>。也可表现为由机会性感染（念珠菌、结核分枝杆菌、卡氏肺孢子虫）或非霍奇金淋巴瘤（non-Hodgkin's lymphoma, NHL）、卡波西肉瘤（Kaposi sarcoma, KS）和宫颈癌引起的脾内局灶性病变<sup>[34]</sup>。

在超声检查中，脾脏局灶性病变通常呈多个小而圆且边界清晰的低回声肿块，或遍布整个脾脏的微小钙化灶。念珠菌感染的病灶可呈“牛眼”征表现<sup>[35]</sup>。大多患者可能同时有多器官受累（肝、脾、肾）。

## 脾局灶性病灶

脾局灶性病变少见。与肝脏相比，只有少数关于脾脏病变 CEUS 的研究发表。Neesse 等人目前发表了最全面的一项研究<sup>[36]</sup>，报道了 2004 年 1 月至 2009 年 3 月期间约 50000 次腹部超声检查中，仅检测到 279 个（<0.6%）脾脏局灶性病变。这 279 例脾脏局灶性病变的灰阶超声诊断如下：72 例（25.8%）脾梗死，57 例（20%）非霍奇金淋巴瘤，51 例（18.4%）脾偶发瘤（偶然发现脾局灶性病变，无肿瘤、感染或外伤史，随访稳定），35 例（12.6%）脾破裂，7 例（2.5%）脾脓肿，25 例（9.1%）血管瘤、错构瘤等其他病变和 32 例（11.5%）脾转移性实质性肿瘤。

CEUS 对于脾脏病变评估的局限性除了病例数量少，另一个局限性是难以获得组织学诊断证实。该类患者在大多数情况下唯一的参考依据是放射学检查（增强 CT 和增强 MRI）和临床进展情况。脾内恶性病变大多可见于癌症晚期转移患者，通常不适合穿刺或手术。在一项 8563 例病例的尸检研究中发现 1898 例患有恶性疾病（包括 1774 例癌症、36 例肉瘤和 27 例恶性黑色素瘤），其中脾脏转移癌仅 57 例。肺癌、皮肤恶性黑色素瘤和乳腺癌是其最常见的肿瘤原发灶，分别占有脾转移的 24.6%、15.8%和 12.3%<sup>[37]</sup>。

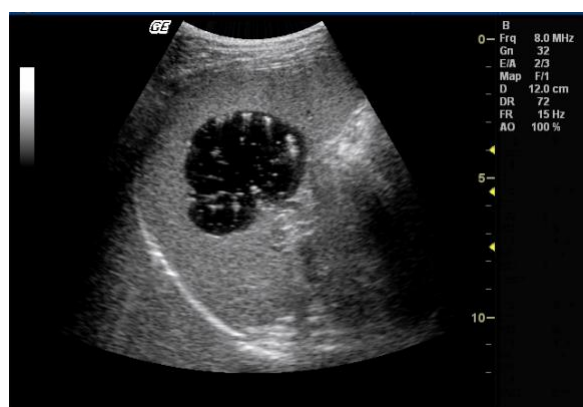
脾脏局灶性病变可单发，亦可多发，在正常或肿大的脾脏内均可发生。可为良性（囊肿或实体瘤），亦可为恶性（原发性或继发性脾病变）。脾良恶性病变较

难鉴别，即使在使用超声造影剂的情况下亦难区分。明确诊断非常重要，有研究表明偶然发现的高回声病变大多是良性的，但 34.3% 的患者的等低回声病变有恶性风险<sup>[38]</sup>，因此 CEUS 在这些情况下诊断价值有限。根据 EFSUMB 指南，脾脏良性病变通常在动脉期表现为无增强或快速增强，然后持续增强至晚期；而恶性结节通常表现为弥漫性或向心性的等或低增强，随后快速显著减退<sup>[39,40]</sup>。一些良性脾脏病变，如血管瘤、错构瘤、肉芽肿和其它更不常见的良性病变的超声造影表现类似于部分肝血管瘤，可能在晚期出现减退<sup>[39]</sup>。EFSUMB 关于这一主题的共识发表在最新的非肝脏应用指南中，建议采用 CEUS 对脾脏局灶性病变患者进行分诊，表现为动脉期低增强和晚期进行性减退的病变通常需要进一步检查或活检，尤其是有转移或恶性淋巴瘤浸润风险的患者<sup>[40]</sup>。

## 脾良性局灶性病变

单纯性先天性脾囊肿罕见，其特征是存在内衬上皮细胞<sup>[41]</sup>。先天性囊肿包括淋巴管瘤和极少见的囊性血管瘤<sup>[42]</sup>。外伤后囊肿（也称为假性囊肿）没有内衬上皮细胞<sup>[43]</sup>，囊壁可有钙化。囊肿可由于其内胆固醇晶体或碎屑样组织而呈低回声（图 9）<sup>[44]</sup>。出血性囊肿部分或完全充满细小回声，当患者改变体位时，回声可发生改变。超声不能有效区分真性囊肿和假性囊肿<sup>[2]</sup>。一般在诊断囊肿时无需行 CEUS 检查，除非囊肿内部回声较复杂。CEUS 可通过不增强表现来证实其囊性属性，无需进一步行其他影像学检查。

图 9 脾囊肿伴内部点状漂浮回声和囊壁钙化。组织学检查排除了包虫囊肿。



除了囊肿，还有一系列脾内病变的影像学表现以囊性为主。脾内囊性包块可以是先天性（真性囊肿）、炎症性（脓肿或包虫囊肿）、血管源性（梗死或紫癜）、创伤后（血肿或假性囊肿）或肿瘤性（良性如血管瘤或淋巴管瘤；或恶性如淋巴瘤或转移瘤）<sup>[41]</sup>。

孤立性脾紫癜极为罕见<sup>[45]</sup>，尸检病例中发生率不足 1%<sup>[46]</sup>。其特征是脾实质内多个囊肿样、充满血液的空腔。这些囊腔大小不一，可含或不含内衬上皮细胞，在充满血液的空腔内也可形成血栓<sup>[47]</sup>。脾紫癜病因尚不明确，可能与恶性血液系统疾病（如霍奇金病和骨髓瘤）、癌症扩散、结核病、合成代谢和避孕类固醇激素使用以及某些病毒感染有关<sup>[48]</sup>。

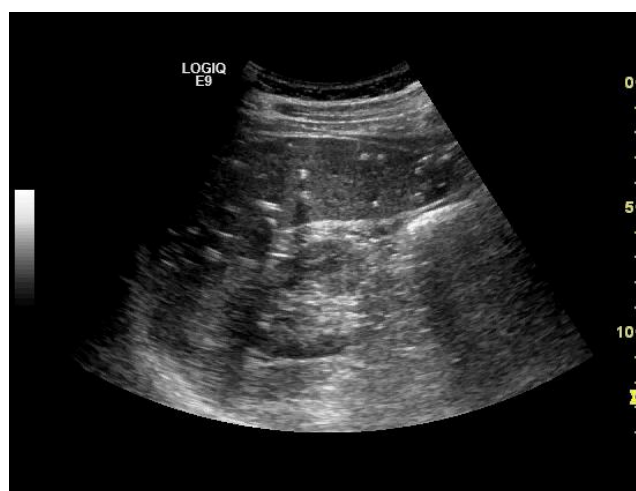超声检查显示脾内可见多个边界不清晰的低回声或高回声病变，可占据整个脾脏<sup>[41]</sup>。CT 同样显示多个低密度病灶，增强模式与血管瘤相似<sup>[49]</sup>。

脾紫癜患者通常无症状，在影像学检查或尸检中偶然发现。当病变破裂时可出现并发症。这种情况可能是自发性的，也可能是由于内在压力作用导致，也可能由于外部创伤引起，由此产生的腹膜内出血可致命<sup>[47,50,51]</sup>。

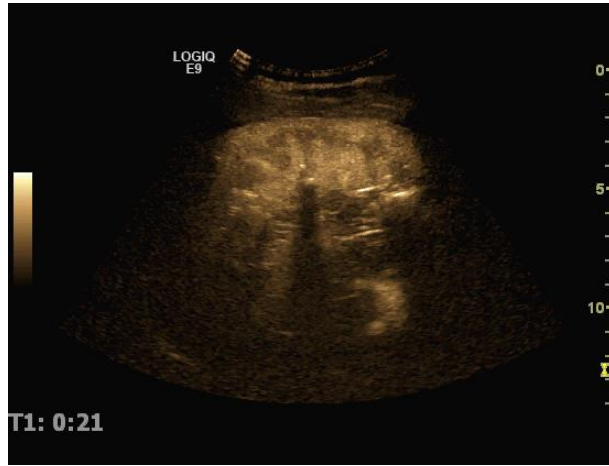
脾实质钙化灶是一种常见的非特异性改变。其大小各异（图 10 和 11），可继发于脾转移、慢性梗死、肺结核和肉芽肿病变。

**图 10** 临床无法解释的脾内钙化灶（a）。超声造影图像显示动脉期脾内循环正常（团注造影剂后第 21 秒）（b）。

a



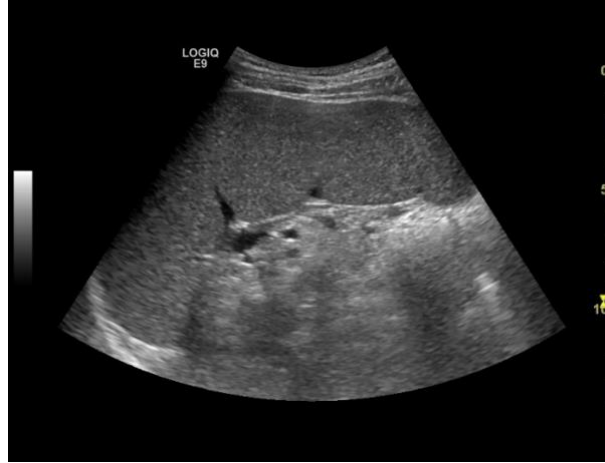b



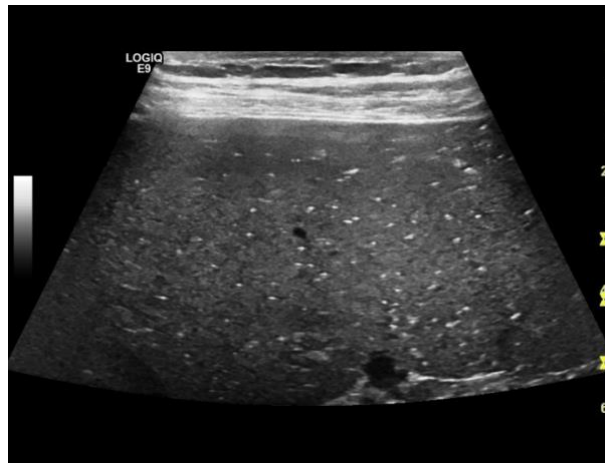
为了检测脾内小病灶，建议使用高频线阵探头进行扫查（图 11 和 24）。

图 11 中度脾肿大伴微小钙化 (a)，采用高频探头 (9MHz 线阵探头 (b)) 图像显示最佳。

a



b



在灰阶超声图像上，脾脏病变与周围正常组织相比，可被描述为高回声、等回声或低回声。

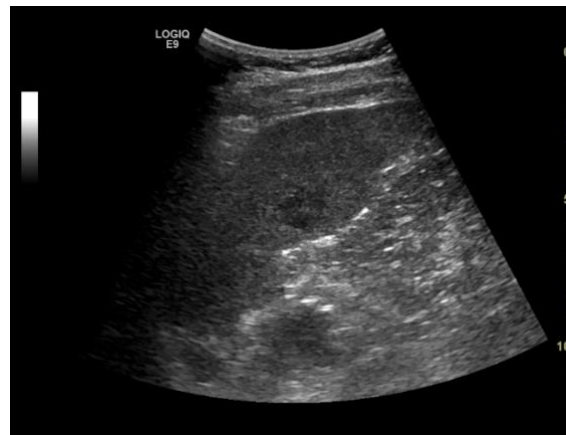原发性良性脾肿瘤罕见，包括错构瘤、血管瘤和囊性淋巴管瘤。高达 14% 的尸检研究报道了脾血管瘤<sup>[52,53]</sup>。可单发，也可发生于 Klippel-Trenaunay-Weber 综合征的患者<sup>[54]</sup>。血管瘤没有特异性表现，大多呈均匀的高回声改变，直径多小于 2cm，边界清晰。血管瘤在 CEUS 过程中呈持续均匀等增强。病灶在常规超声图像上呈高回声而在 CEUS 检查时无法检测到，可诊断为血管瘤<sup>[10]</sup>。

较大的海绵状血管瘤 (>3 cm) 可呈等回声或低回声，可伴有囊性变或钙化<sup>[55]</sup>。它们表现出更多的增强，快速或缓慢强化均可发生，可呈向心性填充或均匀

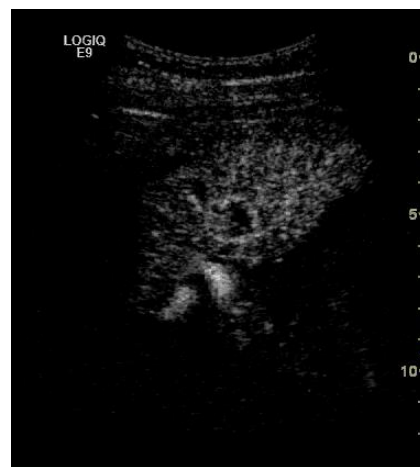强化。增强强度明显且增强时间较长，较大的血管瘤可伴后方声影<sup>[12]</sup>，偶尔可见轮辐状增强或实质期减退情况<sup>[55]</sup>。少数病例呈快速的向心性增强（图 12）。

图 1 脾内 14 mm 弱回声病变（a）。脾脏血管瘤的典型超声造影表现（b-d）。其向心性填充自第 18 秒开始，10 秒后完成。

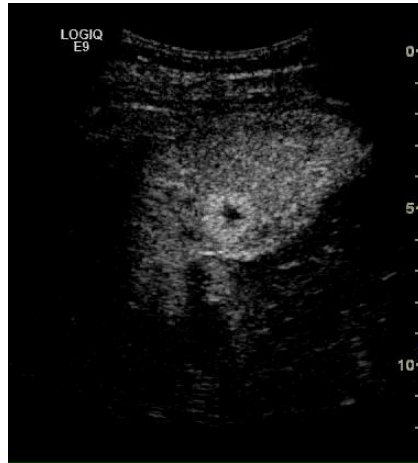
a



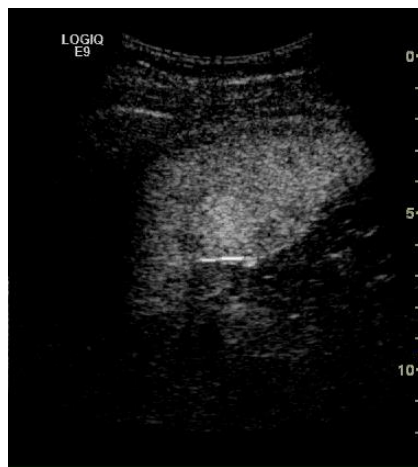
b



c



d



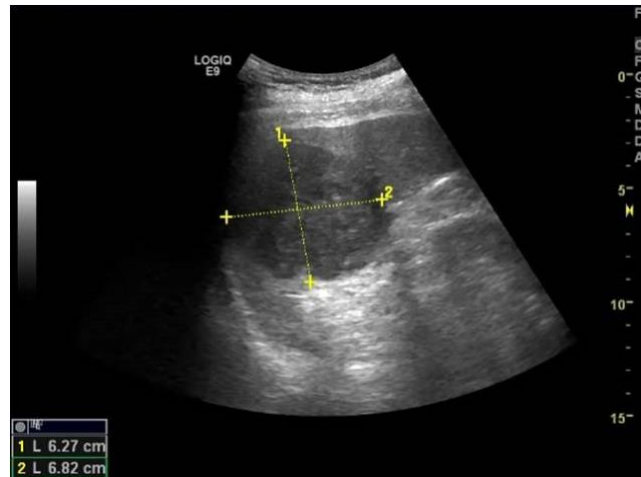
良性病变多为高回声，增强后不减退或仅轻度减退可诊断为良性病变。最常见的病因为既往的肉芽肿性感染，如组织胞浆菌病、肺结核或结节病<sup>[56,57]</sup>。通常表现为脾内弥漫性多发高回声病灶，并可伴有脾动脉钙化<sup>[2]</sup>。

活动性结核的患者脾内可见多发性小的低回声病灶或小的囊性病灶，即为结核性脓肿<sup>[2]</sup>。在 CEUS 实质期，病灶的增强程度逐渐减退，其与脾实质的对比度增加<sup>[55]</sup>。

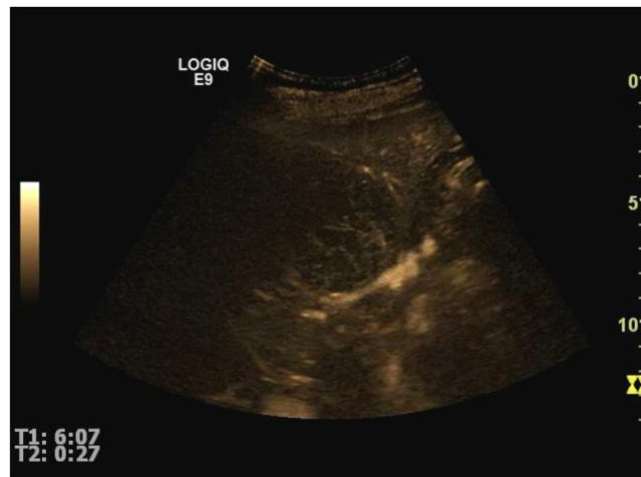
在 50%以上的结节病病例中，灰阶超声可准确描述其脾肿大，而临床检查只能识别部分病例<sup>[58]</sup>。结节病可导致脾内多发圆形低回声病灶，逐渐减退表现类似于恶性肿瘤<sup>[58-59]</sup>。脾脏肉芽肿在灰阶超声或 CEUS 图像上无特异性表现（图 13a-d）。

图 13 脾内偶然发现的单发 6.5cm 不均质低回声病变(a)。 动脉期呈整体强化，内部可见灌注缺损区(b)，静脉期明显减退，提示恶性病变(c)。脾切除术后的组织学检查诊断为罕见的非特异性炎性肉芽肿(d)。

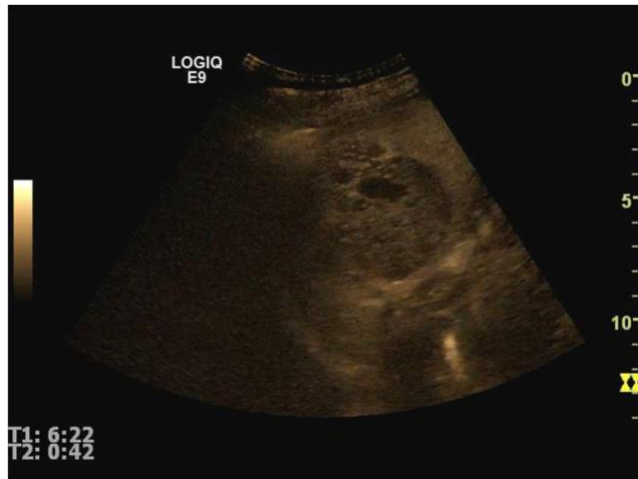a



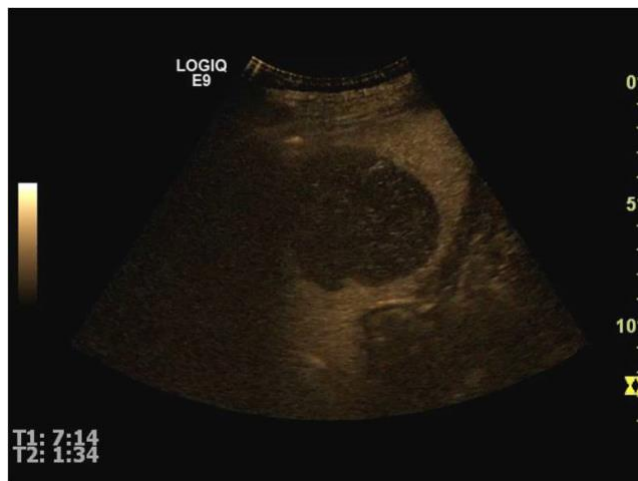b



c



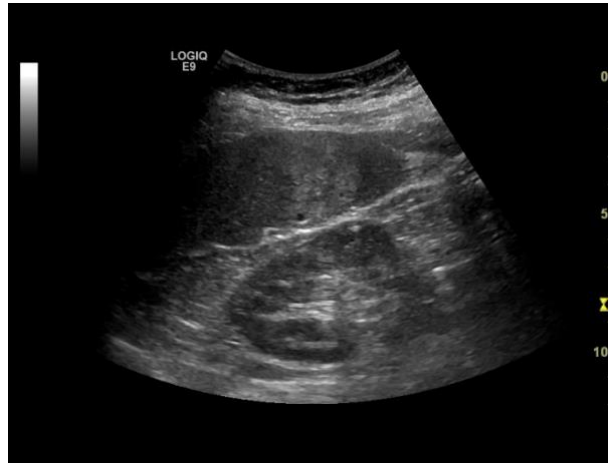d



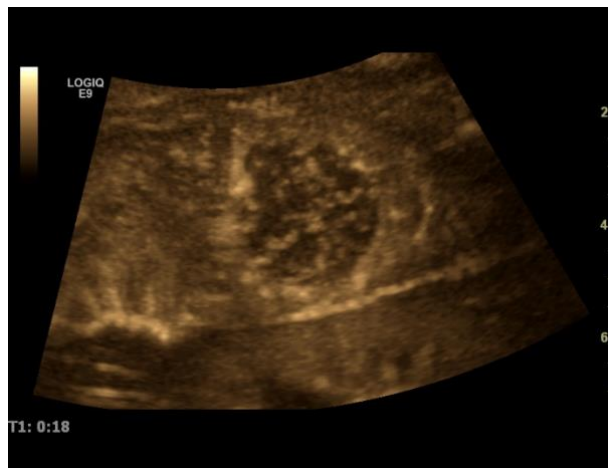错构瘤在灰阶超声图像上既有实性成分，又有囊性成分，大多呈高回声<sup>[60]</sup>。  
脾腺瘤（或错构瘤）在 CEUS 图像上可呈典型的星状增强模式（图 14）。

**图 14** 脾腺瘤：灰阶超声声像图上病灶呈高回声（a），CEUS 动脉期呈星状血管结构增强，类似于肝 FNH 表现（b），晚期减退（健康的 35 岁女性患者偶然发现的脾内病变）。

a



b



淋巴管瘤的超声表现为替代脾实质的多房囊性肿块<sup>[57]</sup>。

### 棘球蚴病

棘球蚴病主要累及肝脏，由于血液传播而引起的继发性受累可遍布全身任意解剖部位。因此，脾脏受累在棘球蚴病患者中并不常见<sup>[61]</sup>，无论棘球蚴囊肿位于何处，常规超声可显示出相似表现。病灶在 CEUS 图像上并不增强。

### 脾恶性病变

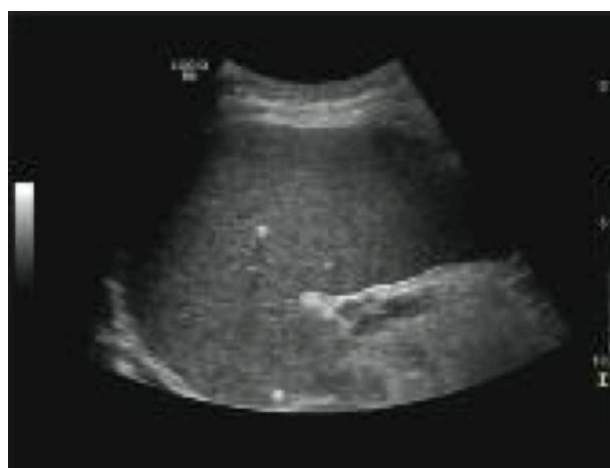#### 淋巴瘤

霍奇金病或非霍奇金淋巴瘤的脾脏受累是引起局灶性脾脏病变的最常见原

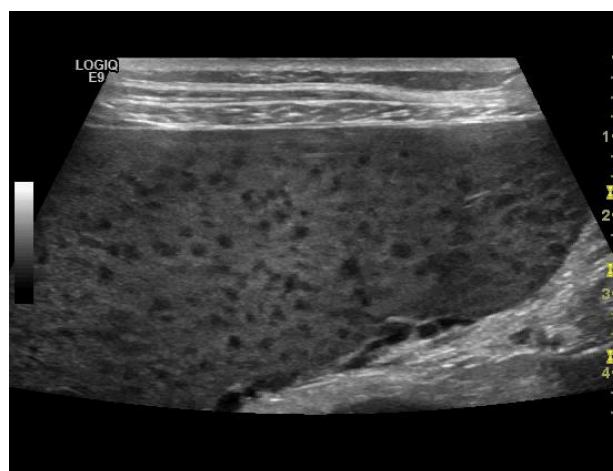因。Gorg 在 2009 年发表了一项回顾性研究发现在 250 例患有各种淋巴疾病的病例中有 41 例脾脏受累，但 CEUS 并没有增加脾局灶性病变的检出数量，因此并不优于灰阶超声成像<sup>[59]</sup>。与这项研究相反，Picardi 在一项针对 100 名霍奇金病患者的研究中发现 CEUS 是检测脾脏受累最敏感的成像方式，优于 CT 和 FDG-PET。脾内淋巴瘤病灶呈低回声，在 CEUS 上大多呈低增强，少数病灶在动脉期呈等增强，随着时间推移而减退<sup>[62]</sup>。病变大小不一，通常呈多发，小病灶可小于 1cm（图 15），使用高频线阵探头可最有效地检测极小病灶。

**图 15** 中度脾肿大的白血病患者脾内小浸润病灶（a），采用高频探头（9 MHz）时观察效果最佳（b）。

a



b



此类疾病检测脾脏是否受累具有临床意义，可能会改变其治疗方式。非霍奇

金淋巴瘤的小病灶即使在 CEUS 图像上也可能被忽略，因为病灶与未浸润组织的微血管结构并无区别。病灶在增强阶段也可呈低血供，并可能随着时间推移而完全减退（图 16）。

图 16 套细胞淋巴瘤致脾下极可见较大的浸润病灶。

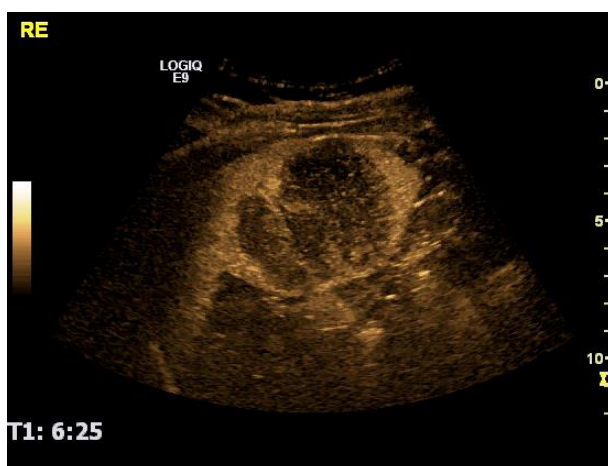
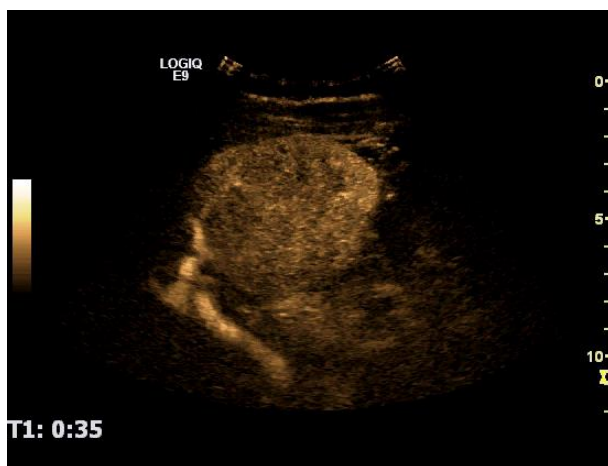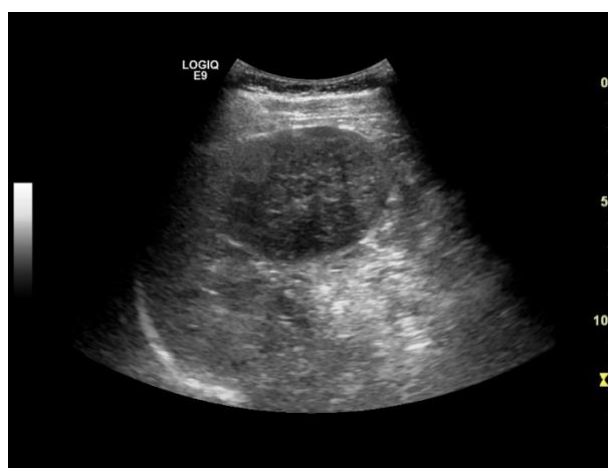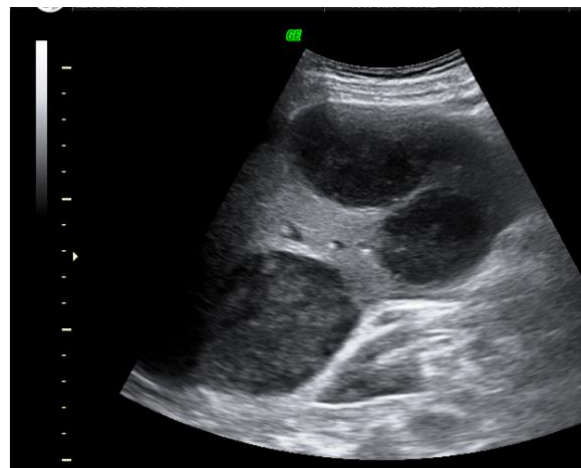
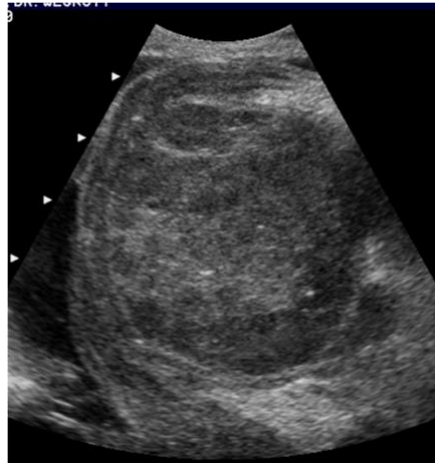
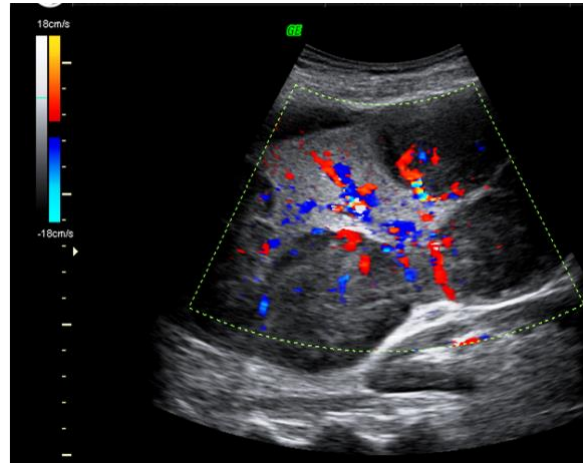


图 17a 显示了弥漫型 Burkitt 淋巴瘤浸润，(b) 和 (c) 是 B 型非霍奇金淋巴瘤的大片浸润病灶。

**图 17** 晚期 Burkitt 淋巴瘤患者脾内弥漫性浸润灶增多 (a)。B-NHL 患者较大的低回声浸润灶 (b)。同一患者病灶的彩色多普勒超声图像 (c)。





### 脾原发性肿瘤

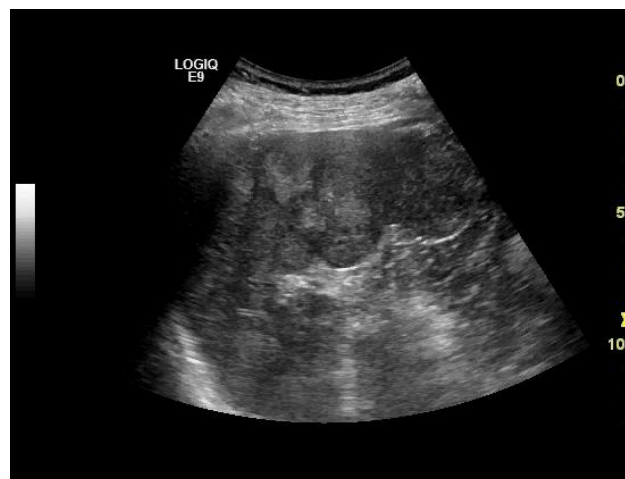血管肉瘤等原发性脾脏肿瘤非常罕见。

### 脾转移性肿瘤

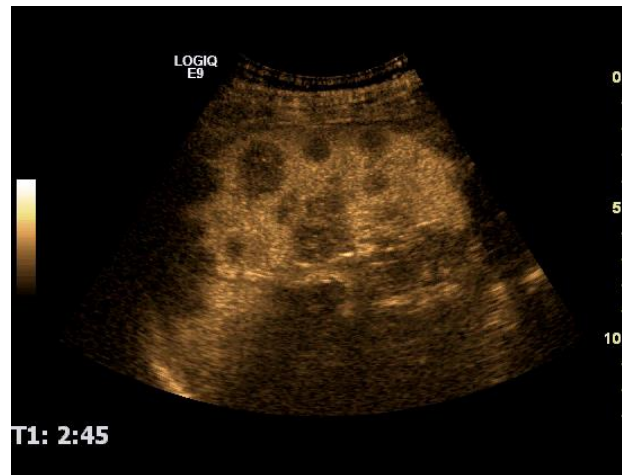
脾转移瘤通常发生于非常晚期的恶性肿瘤患者，但睾丸生殖细胞肿瘤和小细胞肺癌患者除外，脾脏可能是此 2 种肿瘤唯一转移扩散的腹部器官（图 18）。

**图 18** 多发性高回声脾转移瘤伴低回声晕环（恶性黑色素瘤）（a）。脾脏是当时唯一发现转移的实质性脏器（CEUS 图像，b）。

a

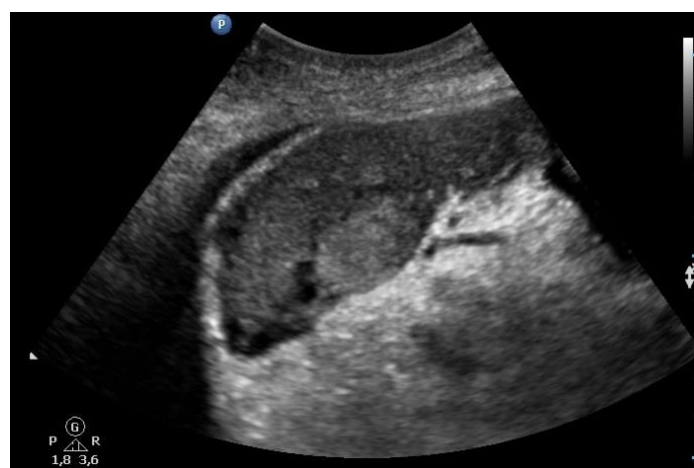

b



大多数脾转移瘤回声较低，但仅凭回声并不是病变定性的可靠标志（图 18）。在睾丸生殖细胞肿瘤患者中，9 例中有 4 例发生脾转移；在恶性黑色素瘤患者中，27 例中有 9 例发生脾转移；106 例小细胞肺癌患者中有 8 例发生脾转移<sup>[37]</sup>。脾转移患者在多数情况下不需要活检证实，因为病理结果不会改变此类患者的临床管理。转移瘤通常回声较低，彩色血流成像上没有或仅有少许血供。CEUS 图像上病灶增强程度较低，并很快减退（图 19）。

**图 19** 进展期脂肪肉瘤患者在灰阶超声、CFI 和 CEUS（1min30s）图像上显示脾内低血供的高回声转移病灶。



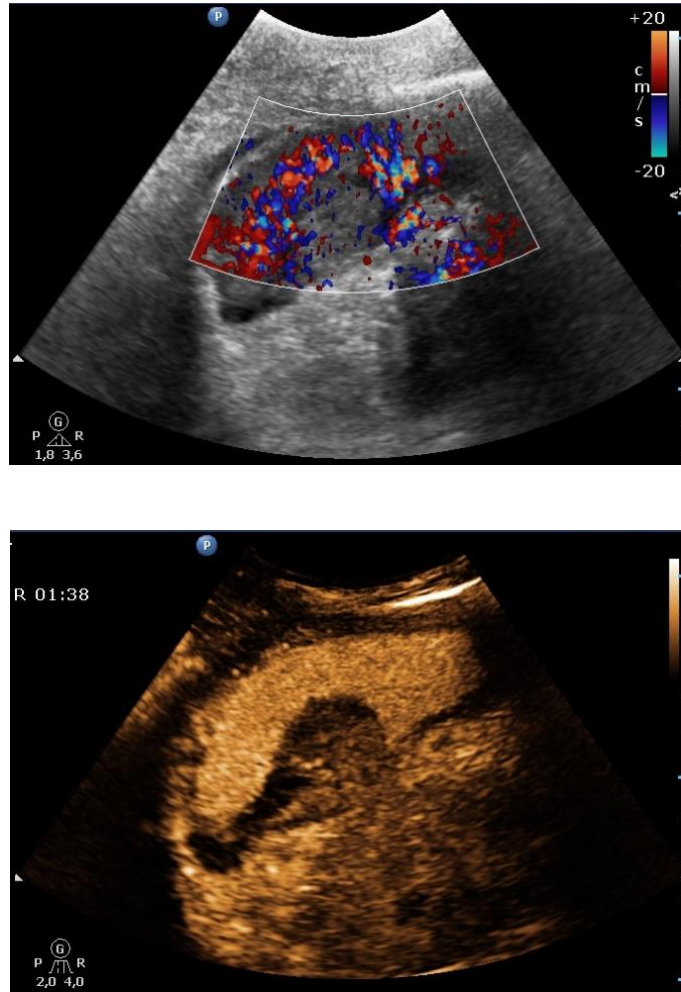
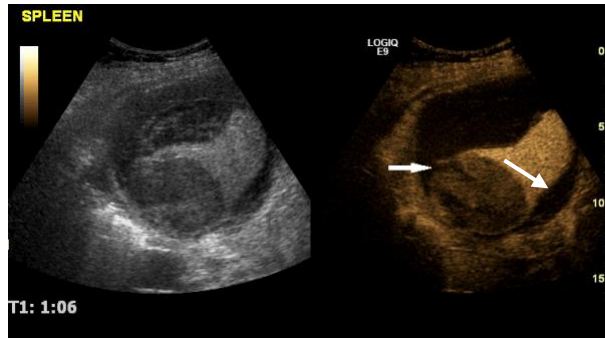


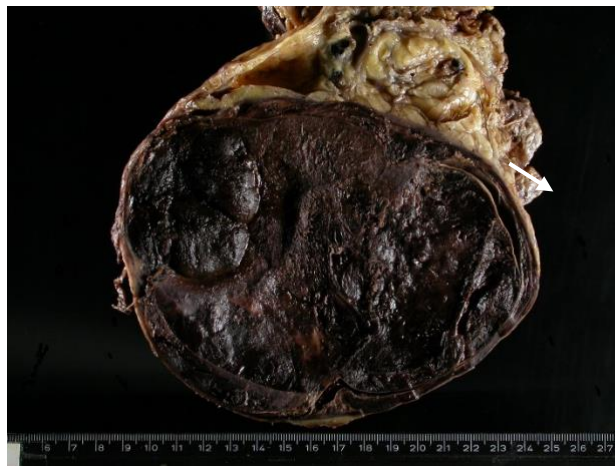图 20 显示了一名恶性黑色素瘤患者脾内转移灶自发性破裂的 CEUS 表现。脾自发性破裂极其罕见，与恶性肿瘤患者 30 天内的高死亡率有关，其声像图分级有助于治疗决策，30 天死亡率与超声分级和手术治疗率均无关<sup>[63]</sup>。

**图 20** 恶性黑色素瘤患者的脾转移灶破裂引起的急性左侧腹痛 (a)，箭头指向肿瘤破裂部位。手术切除后的脾大体标本如 (b) 所示。

a



b

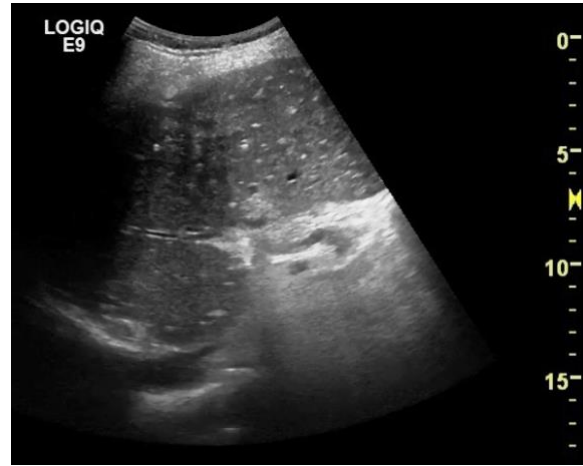

## 血管病变

脾梗死很常见，可由脾分支梗死或血栓性闭塞引起。脾梗死病因多种多样，大多由其供应动脉的栓塞或剥脱引起。胰腺炎、白血病、淋巴瘤、镰状细胞性贫血、结节病或结节性多动脉炎均可导致脾梗死<sup>[64, 65]</sup>。有长期系统性红斑狼疮病史的患者可发生脾多发性小梗死（图 21a, b）。

**图 21** 46 岁女性患者伴有 21 年的 SLE 病史。脾中部可见多个高回声小病灶（钙化）和典型的陈旧性梗死区（回声不均匀、边界不清伴包膜回缩）（a）。彩色多普勒检查（b）。

a



b

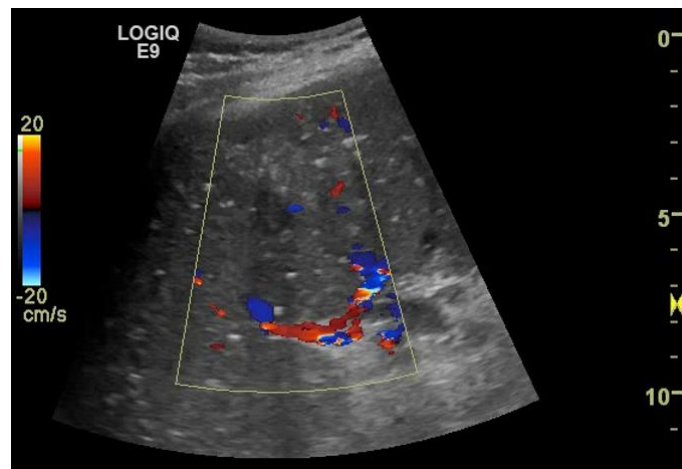
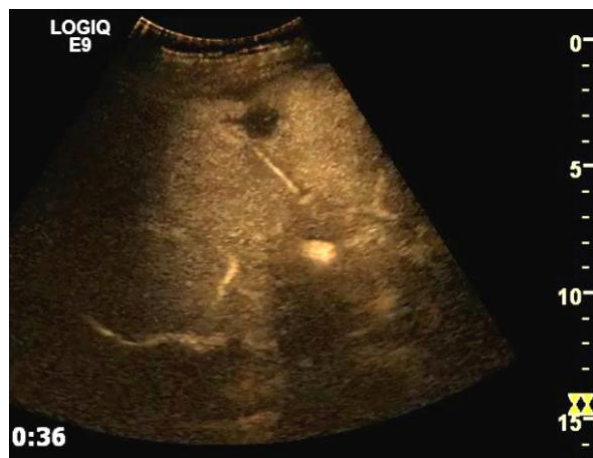
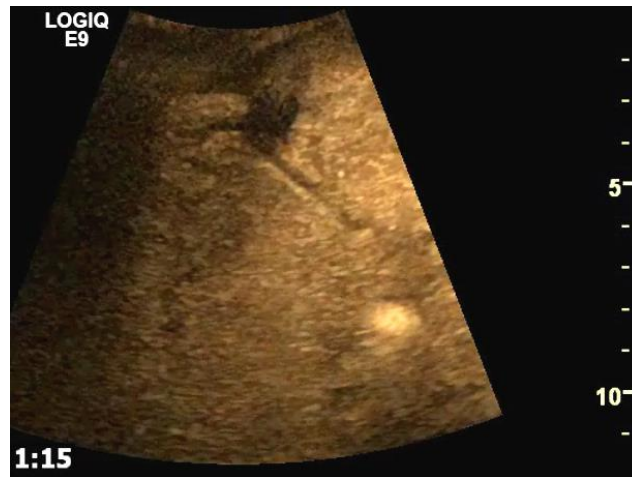
图 22 与图 21 同一名患者，CEUS 检查显示脾实质内动脉突然中断，与梗死尖端有关。动脉期 (a)；静脉期 (b)。

a



b

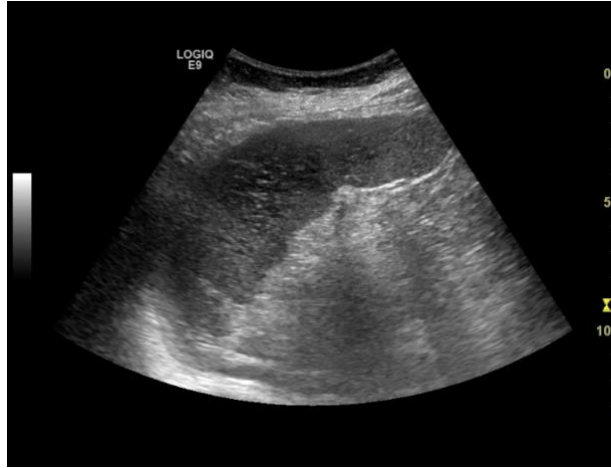

脾梗死超声声像图可能因检查时间不同而表现各异。急性脾梗死灶大小不一，但这些低回声病灶往往可延伸至包膜。在灰阶超声或 CFI 图像上并不总是能观察到脾内动脉梗死，尤其是较小的动脉梗死灶，梗死范围常被低估（图 23）。梗死区域在灰阶超声图像上呈稍低回声，且边界欠清晰。随着时间推移，纤维化进展后的梗死灶可呈楔形的高回声区，其基底部朝向脾包膜并形成包膜回缩，或呈结节状。梗死灶的回声已证实与梗死时间长短有关<sup>[66-68]</sup>。急性或慢性脾梗死在常规超声检查中亦可表现为边界不清，其真正的病变累及范围较难估测。偶尔仅可在脾内发现一个不均匀区域。

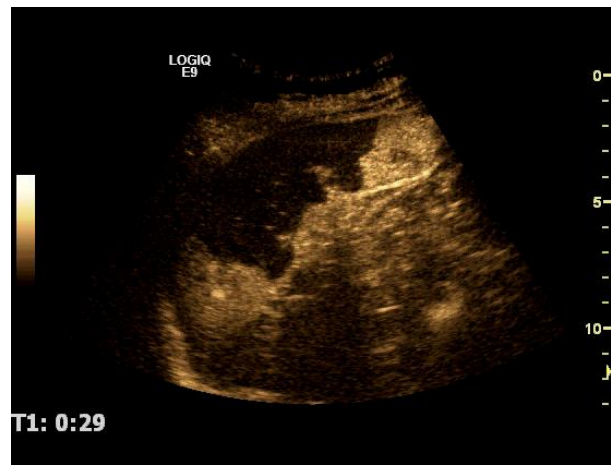
CEUS 检查显著提高了超声对脾梗死的诊断效能。梗死区在注射造影剂后呈无血供表现（图 23），边缘清晰或模糊，内部可呈均匀或不均匀，病灶内不增强。有时早期扫查时可在梗死尖端看到增强动脉的突然中断，而在无血管区域边缘可看到一个小的强化的边缘区域（图 22）。有时不典型梗死在常规超声扫查中表现类似于局灶性病变，但由于 CEUS 呈不增强而较易诊断。

**图 23** 脾梗死的典型灰阶超声表现（a），在 CEUS 中，不增强区域体积明显大于灰阶超声显示范围（b）。

a



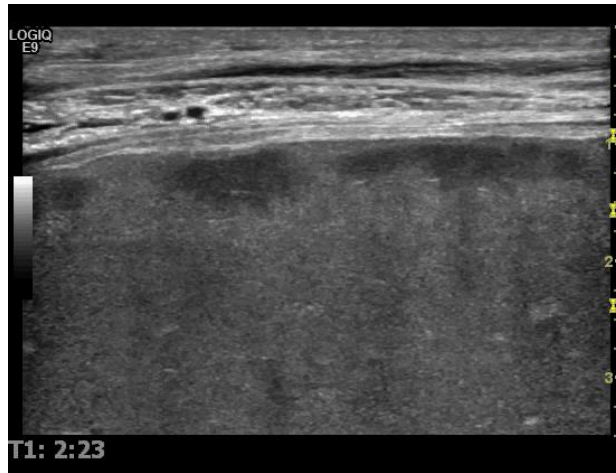
b



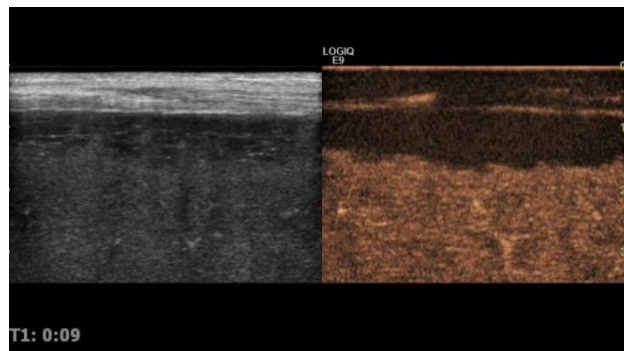
a

伴有脾肿大的系统性疾病患者，可因脾脏皮质下梗死而突发疼痛，CEUS 可显示局部充盈缺损（图 24）。

**图 24** 72 岁男性白血病患者伴有重度脾肿大（长径 25cm）。将探头放置于患者疼痛最大部位，可显示包膜下梗死区



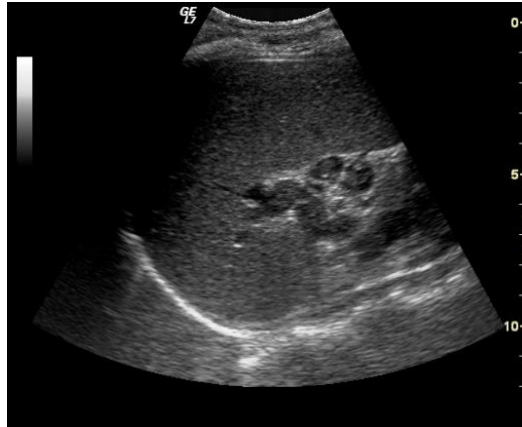
b



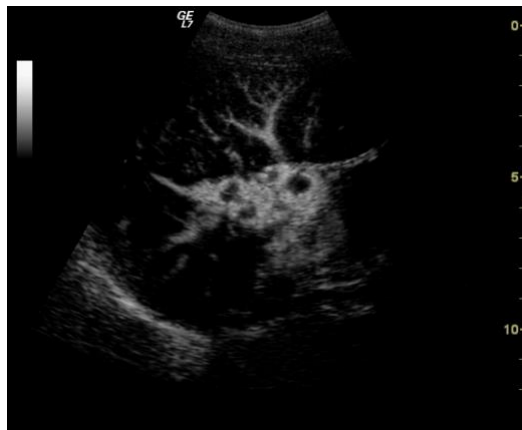脾静脉血栓形成常见于胰腺疾病或败血症患者（图 25）。灰阶超声和彩色多普勒超声常常不能可靠地诊断脾静脉部分或完全闭塞。相比之下，CEUS 具有更高的诊断可信度。

**图 25** 24 岁吸毒女性，伴有门静脉和脾静脉血栓形成。灰阶超声显示脾脏中度肿大（a）。B-flow 技术可显示肝门部的门静脉栓子被流动的血液包围（b）。

a



b



## 外伤

有研究表明不同培训水平的医生均可对钝性腹部创伤患者进行有效的紧急超声检查<sup>[65,69-72]</sup>，创伤超声重点评估（**Focused Assessment of Sonography in Trauma, FAST**）方案目前已常用于检测或排除创伤情况下是否存在心包积液或腹腔积液。

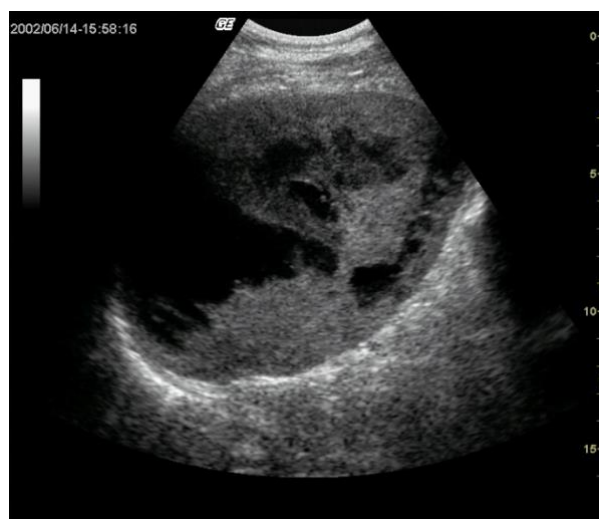但 FAST 应用于临床稳定的患者尚存在争议<sup>[73-76]</sup>，增强 CT 仍是此类患者评估实质性病变的首选方式，但是增强 CT 可能因遗漏或夸大低位创伤、挫伤、水肿或轻微撕裂伤而降低其诊断特异性。CEUS 的使用可部分弥补这一缺陷<sup>[73,77-80]</sup>。

虽然 CT 在创伤中尤其有用，因其可在一次检查中识别上腹部多脏器的病理改变情况<sup>[81, 82]</sup>，但是超声证明了其在排除或检测钝性创伤中的实质性损伤的有效性和准确性，尤其是 CEUS。超声快速、便携，易于应用于创伤患者的复苏急救，而不会延误治疗措施<sup>[71]</sup>。常规腹部超声检查可在创伤中心床边进行。超声筛

查可优化急诊剖腹手术的临床决策<sup>[64, 65]</sup>。

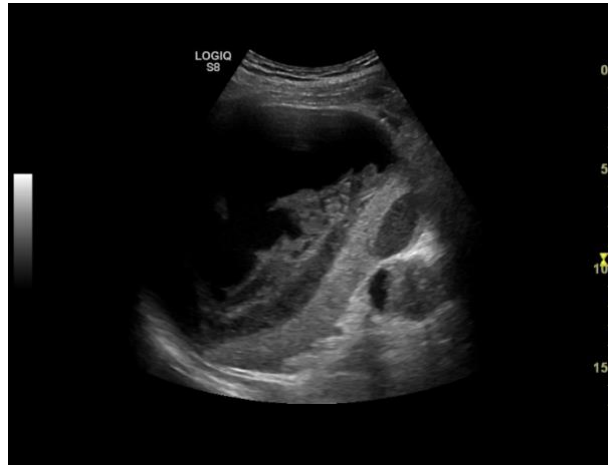
脾脏损伤的超声表现类似于其它实质脏器，取决于组织损伤的程度以及创伤与首次超声检查之间的时间间隔。创伤发生后，即刻超声可观察到血肿呈低回声，易与脾实质区分。但在最初的几个小时内，脾内出血可能完全观察不到，血肿呈接近等回声表现，内部有不均匀区域。根据出血量不同，脾脏可肿大并引起局部疼痛。之后几天内，血肿由于再次液化而呈稍低回声改变，包膜下或包膜周围血肿最终呈明显的低回声区域而易于鉴别。由于脾包膜较薄，可通过分析积液形状来收集有关包膜完整性的重要信息。如果积液呈新月形，并不破坏脾脏轮廓，可推测血肿是包膜下的。如果积液形状不规则，则可能是脾周血肿<sup>[83]</sup>(图 26 和 27)。

**图 26** 华法林治疗的房颤患者的灰阶超声图像。轻微钝性创伤后的急性脾内出血。

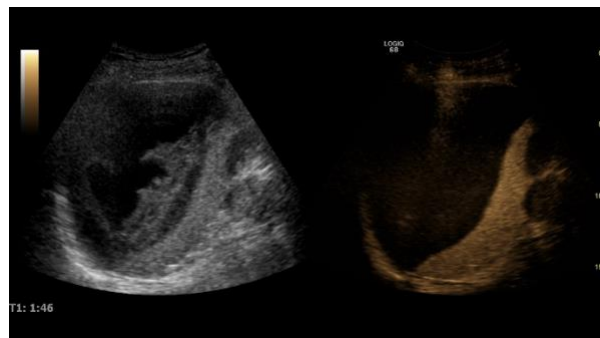


**图 27** CEUS 可评估脾脏活性部分，并可排除活动性出血（灰阶超声（a）和 CEUS（b））。

a

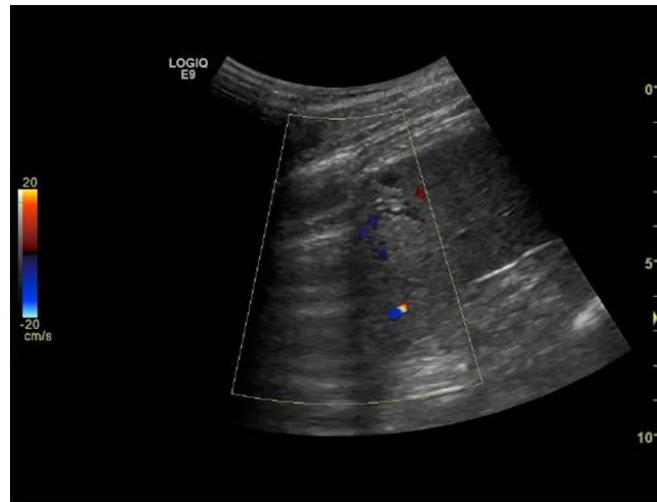


b



当脾脏恢复后，灰阶超声可观察到脾内不规则的小病灶或脾实质再次呈均匀回声的声像图表现。偶尔在之后的检查中，可在原血肿部位看到囊肿。CEUS 因其可显示微小的充盈缺损病灶而成为脾脏创伤患者随访中最敏感的超声技术(图 28)。

图 28 1 名年轻患者陈旧性创伤的彩色多普勒超声图像。脾脏外周“楔形”病灶内见小囊肿。



灰阶超声对于脾钝性损伤尤其是轻微损伤的检出率较低。在一份 162 例脾钝性损伤患者的报道中，超声只能检测到 19% 的病例<sup>[69]</sup>。其它数据显示在没有腹腔积液的患者中，高达 40% 的患者有实质脏器损伤。因此，不建议使用灰阶超声评估生命体征稳定的创伤患者<sup>[84]</sup>。

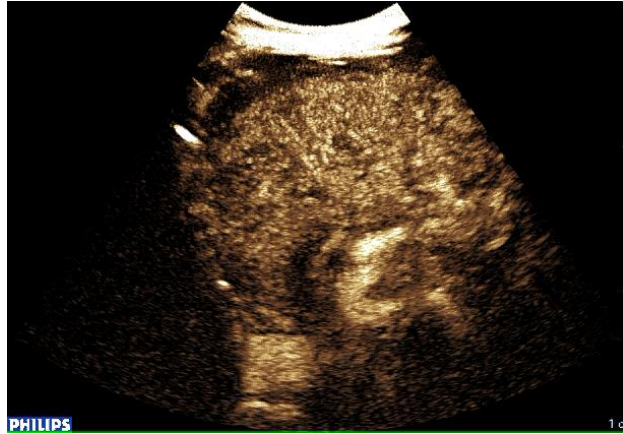
遭受低能量钝性创伤的患者据报道在其增强 CT 上可能会存在未被发现的损伤<sup>[85]</sup>。对于此类患者，尤其是儿童患者，考虑到增强 CT 具有电离辐射和注射碘造影剂的缺点，CEUS 应被视为一种替代性的诊断工具，CEUS 亦是脾脏创伤保守治疗期间避免不必要增强 CT 随访的可靠替代方案<sup>[85]</sup>。

脾钝性创伤可导致各种损伤，如撕裂伤、挫伤、血肿、包膜破裂和不同严重程度的血管撕裂<sup>[84]</sup>，超声造影表现为全程可见的脾内充盈缺损，脾脏坏死实质呈边缘清晰的不增强区。脾撕裂伤表现为明显的线状或分支状的低回声带，通常垂直于脾脏表面<sup>[73]</sup>。脾挫伤呈边界不清的稍低回声区，由于脾实质损伤，脾内可出现不同程度的血供减少区域，造影剂灌注越不完整，挫伤程度越严重<sup>[73, 84]</sup>。撕裂区和实质内血肿可表现为无肿块占位效应或无血管移位<sup>[73]</sup>。出血停止后形成的脾血肿可表现为不增强的边缘清晰的区域。有活动性出血的情况下，可见到造影剂外渗，其表现为脾实质或脾周血肿内在动脉早期出现的高回声区或射流<sup>[73]</sup>（图 29）。部分低血供区（创伤后梗死）呈楔形或极性低回声区。在椎弓根撕脱伤或严重低血容量（或“休克脾”）的病例中，脾脏呈完全不增强或次全不增强。休克

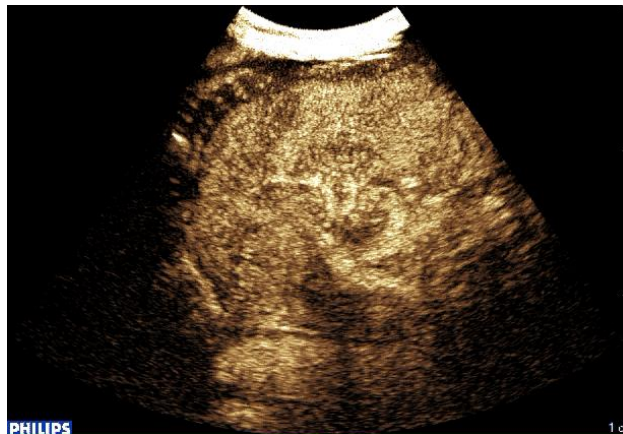脾患者的脾脏实质整体增强减弱，低于正常脾脏，也低于邻近的左肾。

**图 29** 急性出血 CEUS 表现。在动脉早期，脾周小的无回声区内开始出现造影剂微泡影（b），提示包膜破裂。

a



b

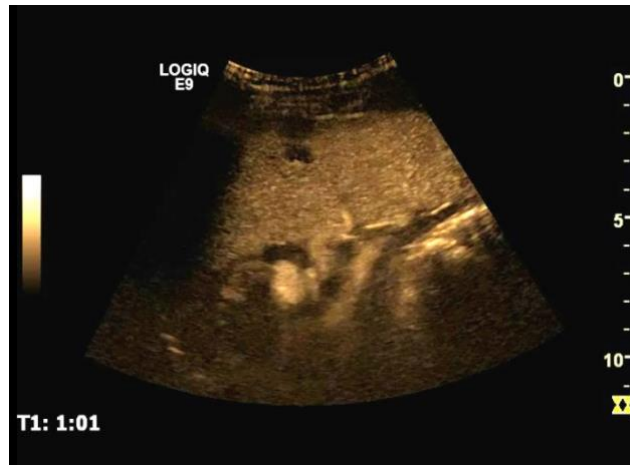

对于左腹部创伤的 CEUS 检查，建议使用比常规肝脏检查所需剂量更少的超声造影剂（1/4-1/2）<sup>[85]</sup>。造影剂团注后，立即连续扫查左肾，直到持续 3 分钟均匀增强期结束。然后移动探头扫查脾脏，脾脏的均匀增强期可持续 5 分钟以上。由于脾实质对造影剂的摄取，有足够的时间对其进行全面检查，很少需要第 2 次注射 CA。如有必要，第 2 次团注剂量应低于第 1 次。

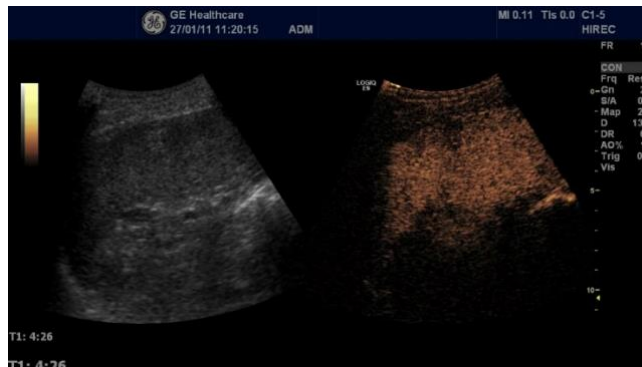过量的 CA 会导致脾脏过度增强后深部衰减，从而可能掩盖较小的创伤裂隙。所谓的“眩光伪像”可能出现在脾脏远端，可造成位于脾脏远端的肾囊肿内产生稳定的增强回声，因而可模拟邻近增强脾实质的弥漫性“出血”区。

图 30 一名年轻患者创伤后的后期随访，a. CEUS 均匀增强期可显示无回声的“楔形”区域。b. 按下“flash”键后，在该区域附近可见另一个低回声的“楔形”区域，为创伤后低血供区。

a



b



儿童患者的造影剂剂量尚未明确，取决于使用的超声仪器，然而，我们建议使用以下公式：

肝脏：剂量（ml）=患者年龄（单位：岁）/10

脾脏和肾脏的剂量为该剂量的一半，但不低于 0.1 ml<sup>[84]</sup>。

CEUS 对脾周积液检测的灵敏度低于增强 CT，仅略高于常规超声，尤其是对于少量积液。在一项初步研究中，Catalano 等人报道脾脏损伤所致脾周积液的 CEUS 的检出率低于其它器官，仅为 73%，与常规超声检出率并无差异<sup>[73, 86]</sup>。近期发表的研究（2011 年）报道了 CEUS 对于脾周积液具有良好的检出率，但低于增强 CT（13 名增强 CT 检出脾周积液的患者中，CEUS 检出 11 名）。CEUS 漏诊的原因可能是由于低机械指数超声的穿透性有限，因此量较少和位置过深的积液易

与腹腔内脂肪回声相混淆而难以检测<sup>[86]</sup>。一项有关其它腹膜后脏器创伤的 CEUS 研究也报道了这两个因素, 在该研究中脾周积液的检出率降至 69%<sup>[87-89]</sup>。另一方面, 由于脂肪血供相对较低, 在 CEUS 上, 其与积液或血肿几乎均呈无回声<sup>[86]</sup>, 参考其它影像学检查或常规超声有助于区分积液和脂肪。

## 参考文献

1. Megremis SD, Vlachonikolis IG, Tsilimigaki AM. Spleen length in childhood with US: normal values based on age, sex, and somatometric parameters. *Radiology* 2004;231:129-134.
2. Vos PM, Mathieson JR, Cooperberg PL: The spleen. In: *Diagnostic Ultrasound*: Elsevier Mosby, 2005; 147-170.
3. Spielmann AL, DeLong DM, Kliewer MA. Sonographic evaluation of spleen size in tall healthy athletes. *AJR Am J Roentgenol* 2005;184:45-49.
4. Lamb PM, Lund A, Kanagasabay RR, Martin A, Webb JA, Reznick RH. Spleen size: how well do linear ultrasound measurements correlate with three-dimensional CT volume assessments? *Br J Radiol* 2002;75:573-577.
5. Gaiani S, Gramantieri L, Venturoli N, Piscaglia F, Siringo S, D'Errico A, Zironi G, et al. What is the criterion for differentiating chronic hepatitis from compensated cirrhosis? A prospective study comparing ultrasonography and percutaneous liver biopsy. *J Hepatol* 1997;27:979-985.
6. Weiss L. The red pulp of the spleen: structural basis of blood flow. *Clin Haematol* 1983;12:375-393.
7. Mirowitz SA, Brown JJ, Lee JK, Heiken JP. Dynamic gadolinium-enhanced MR imaging of the spleen: normal enhancement patterns and evaluation of splenic lesions. *Radiology* 1991;179:681-686.
8. Semelka RC, Shoenut JP, Lawrence PH, Greenberg HM, Madden TP, Kroeker MA. Spleen: dynamic enhancement patterns on gradient-echo MR images enhanced with gadopentetate dimeglumine. *Radiology* 1992;185:479-482.
9. Semelka RC, Shoenut JP: The Spleen. In: Semelka RC, Shoenut JP, eds. *MRI of the Abdomen with CT Correlation*. New York: Raven Press, 1993.
10. Catalano O, Lobianco R, Sandomenico F, D'Elia G, Siani A. Real-time contrast-enhanced ultrasound of the spleen: examination technique and preliminary clinical experience. *Radiol Med* 2003;106:338-356.
11. Lim AK, Patel N, Eckersley RJ, Taylor-Robinson SD, Cosgrove DO, Blomley MJ. Evidence for spleen-specific uptake of a microbubble contrast agent: a quantitative study in healthy volunteers. *Radiology* 2004;231:785-788.
12. Azoulay D, Gossot D, Sarfati E, Houille D, Celerier M, Dubost C. [Volvulus of a mobile spleen. Apropos of a case diagnosed in the preoperative period by ultrasonography]. *J Chir (Paris)* 1987;124:520-522.

13. Catalano O, Sandomenico F, Matarazzo I, Siani A. Contrast-enhanced sonography of the spleen. *AJR Am J Roentgenol* 2005;184:1150-1156.
14. Delamarre J, Capron JP, Drouard F, Joly JP, Deschepper B, Carton S. Splenosis: ultrasound and CT findings in a case complicated by an intraperitoneal implant traumatic hematoma. *Gastrointest Radiol* 1988;13:275-278.
15. Dodds WJ, Taylor AJ, Erickson SJ, Stewart ET, Lawson TL. Radiologic imaging of splenic anomalies. *AJR Am J Roentgenol* 1990;155:805-810.
16. Freeman JL, Jafri SZ, Roberts JL, Mezwa DG, Shirkhoda A. CT of congenital and acquired abnormalities of the spleen. *Radiographics* 1993;13:597-610.
17. Maillard JC, Menu Y, Scherrer A, Witz MO, Nahum H. Intraperitoneal splenosis: diagnosis by ultrasound and computed tomography. *Gastrointest Radiol* 1989;14:179-180.
18. Plaja Ramon P, Aso Puertolas C, Sanchis Solera L. [Wandering spleen. Discussion apropos of a case]. *An Esp Pediatr* 1987;26:69-70.
19. Scicolone G, Contin I, Bano A, Motteran F, Zen F, Chirico A. ["Wandering spleen": preoperative diagnosis by echotomography of the abdomen (review of the literature and report of a case)]. *Chir Ital* 1986;38:72-79.
20. Turk CO, Lipson SB, Brandt TD. Splenosis mimicking a renal mass. *Urology* 1988;31:248-250.
21. Nishitani H, Hayashi T, Onitsuka H, Kawahira K, Honda H, Matsuura K. Computed tomography of accessory spleens. *Radiat Med* 1984;2:222-223.
22. Nielsen JL, Ellegaard J, Marqversen J, Hansen HH. Detection of splenosis and ectopic spleens with 99mTc-labelled heat damaged autologous erythrocytes in 90 splenectomized patients. *Scand J Haematol* 1981;27:51-56.
23. Normand JP, Rioux M, Dumont M, Bouchard G. Ultrasonographic features of abdominal ectopic splenic tissue. *Can Assoc Radiol J* 1993;44:179-184.
24. Ota T, Ono S. Intrapancreatic accessory spleen: diagnosis using contrast enhanced ultrasound. *Br J Radiol* 2004;77:148-149.
25. Kim SH, Lee JM, Lee JY, Han JK, Choi BI. Contrast-enhanced sonography of intrapancreatic accessory spleen in six patients. *AJR Am J Roentgenol* 2007;188:422-428.
26. Gorg C. The forgotten organ: contrast enhanced sonography of the spleen. *Eur J Radiol* 2007;64:189-201.
27. Manoharan A, Chen CF, Wilson LS, Griffiths KA, Robinson DE. Ultrasonic characterization of splenic tissue in myelofibrosis: further evidence for reversal of fibrosis with chemotherapy. *Eur J Haematol* 1988;40:149-154.
28. Wilson LS, Robinson DE, Griffiths KA, Manoharan A, Doust BD. Evaluation of ultrasonic attenuation in diffuse diseases of spleen and liver. *Ultrason Imaging* 1987;9:236-247.
29. Robinson DE, Gill RW, Kossoff G. Quantitative sonography. *Ultrasound Med Biol* 1986;12:555-565.
30. Hosey RG, Kriss V, Uhl TL, DiFiori J, Hecht S, Wen DY. Ultrasonographic evaluation of splenic enlargement in athletes with acute infectious mononucleosis. *Br J Sports Med* 2008;42:974-977.

31. Al-Hajjar N, Graur F, Hassan AB, Molnar G. Splenic abscesses. *Rom J Gastroenterol* 2002;11:57-59.
32. Yee JM, Raghavendra BN, Horii SC, Ambrosino M. Abdominal sonography in AIDS. A review. *J Ultrasound Med* 1989;8:705-714.
33. Langer R, Langer M, Schutze B, Wakat JP, Zwicker C, Felix R. [Ultrasound findings in patients with AIDS]. *Digitale Bilddiagn* 1988;8:93-96.
34. Kawooya MG. Abdominal ultrasound findings in HIV and tuberculosis. *Imaging Med* 2013;5:265-274.
35. Vos PM, Mathieson JR: The spleen. In: *Diagnostic Ultrasound: Elsevier Mosby*, 2005; 147-170.
36. Neesse A, Huth J, Kunsch S, Michl P, Bert T, Tebbe JJ, Gress TM, et al. Contrast-enhanced ultrasound pattern of splenic metastases - a retrospective study in 32 patients. *Ultraschall Med* 2010;31:264-269.
37. Schon CA, Gorg C, Ramaswamy A, Barth PJ. Splenic metastases in a large unselected autopsy series. *Pathol Res Pract* 2006;202:351-356.
38. Caremani M, Occhini U, Caremani A, Tacconi D, Lapini L, Accorsi A, Mazzarelli C. Focal splenic lesions: US findings. *J Ultrasound* 2013;16:65-74.
39. Piscaglia F, Nolsoe C, Dietrich CF, Cosgrove DO, Gilja OH, Bachmann Nielsen M, Albrecht T, et al. The EFSUMB Guidelines and Recommendations on the Clinical Practice of Contrast Enhanced Ultrasound (CEUS): update 2011 on non-hepatic applications. *Ultraschall Med* 2012;33:33-59.
40. Sidhu PS, Cantisani V, Dietrich CF, Gilja OH, Saftoiu A, Bartels E, Bertolotto M, et al. The EFSUMB Guidelines and Recommendations for the Clinical Practice of Contrast-Enhanced Ultrasound (CEUS) in Non-Hepatic Applications: Update 2017 (Long Version). *Ultraschall Med* 2018;39:e2-e44.
41. Urrutia M, Mergo PJ, Ros LH, Torres GM, Ros PR. Cystic masses of the spleen: radiologic-pathologic correlation. *Radiographics* 1996;16:107-129.
42. Duddy MJ, Calder CJ. Cystic haemangioma of the spleen: findings on ultrasound and computed tomography. *Br J Radiol* 1989;62:180-182.
43. Bhimji SD, Cooperberg PL, Naiman S, Morrison RT, Shergill P. Ultrasound diagnosis of splenic cysts. *Radiology* 1977;122:787-789.
44. Thurber LA, Cooperberg PL, Clement JG, Lyons EA, Gramiak R, Cuningham J. Echogenic fluid: a pitfall in the ultrasonographic diagnosis of cystic lesions. *J Clin Ultrasound* 1979;7:273-278.
45. Tsokos M, Erbersdobler A. Pathology of peliosis. *Forensic Sci Int* 2005;149:25-33.
46. Tada T, Wakabayashi T, Kishimoto H. Peliosis of the spleen. *Am J Clin Pathol* 1983;79:708-713.
47. Singh-Ranger G, Rajarajan N, Aftab S, Stoker D. Splenic peliosis - a potentially fatal condition which can mimic malignancy. *Int Semin Surg Oncol* 2007;4:27.
48. Engel P, Jacobsen GK. An unusual case of retroperitoneal seminoma and fatal peliosis of the liver. *Histopathology* 1993;22:379-382.
49. Kawashima A, Fishman E: Benign splenic lesions. In: Gore RM, Levine MS, Laufer I, eds. *Textbook of gastrointestinal radiology*. Philadelphia: Pa Saunders, 1994.

50. Garcia RL, Khan MK, Berlin RB. Peliosis of the spleen with rupture. *Hum Pathol* 1982;13:177-179.
51. Celebrezze JP, Jr., Cottrell DJ, Williams GB. Spontaneous splenic rupture due to isolated splenic peliosis. *South Med J* 1998;91:763-764.
52. Manor A, Starinsky R, Garfinkel D, Yona E, Modai D. Ultrasound features of a symptomatic splenic hemangioma. *J Clin Ultrasound* 1984;12:95-97.
53. Ros PR, Moser RP, Jr., Dachman AH, Murari PJ, Olmsted WW. Hemangioma of the spleen: radiologic-pathologic correlation in ten cases. *Radiology* 1987;162:73-77.
54. Pakter RL, Fishman EK, Nussbaum A, Giargiana FA, Zerhouni EA. CT findings in splenic hemangiomas in the Klippel-Trenaunay-Weber syndrome. *J Comput Assist Tomogr* 1987;11:88-91.
55. Stang A, Keles H, Hentschke S, von Seydewitz CU, Dahlke J, Malzfeldt E, Braumann D. Differentiation of benign from malignant focal splenic lesions using sulfur hexafluoride-filled microbubble contrast-enhanced pulse-inversion sonography. *AJR Am J Roentgenol* 2009;193:709-721.
56. Kessler A, Mitchell DG, Israel HL, Goldberg BB. Hepatic and splenic sarcoidosis: ultrasound and MR imaging. *Abdom Imaging* 1993;18:159-163.
57. Mathieu D, Vanderstigel M, Schaeffer A, Vasile N. Computed tomography of splenic sarcoidosis. *J Comput Assist Tomogr* 1986;10:679-680.
58. Kataoka M, Nakata Y, Hiramatsu J, Okazaki K, Fujimori Y, Ueno Y, Tanimoto Y, et al. Hepatic and splenic sarcoidosis evaluated by multiple imaging modalities. *Intern Med* 1998;37:449-453.
59. Perez-Grueso MJ, Repiso A, Gomez R, Gonzalez C, de Artaza T, Valle J, Garcia A, et al. Splenic focal lesions as manifestation of sarcoidosis: Characterization with contrast-enhanced sonography. *J Clin Ultrasound* 2007;35:405-408.
60. Hagen-Ansert SL: The spleen. In: Mosby, ed. *Textbook of diagnostic ultrasonography*, 2001; 308-326.
61. Franquet T, Montes M, Lecumberri FJ, Esparza J, Bescos JM. Hydatid disease of the spleen: imaging findings in nine patients. *AJR Am J Roentgenol* 1990;154:525-528.
62. Picardi M, Soricelli A, Pane F, Zeppa P, Nicolai E, De Laurentiis M, Grimaldi F, et al. Contrast-enhanced harmonic compound US of the spleen to increase staging accuracy in patients with Hodgkin lymphoma: a prospective study. *Radiology* 2009;251:574-582.
63. Gorg C, Colle J, Gorg K, Prinz H, Zugmaier G. Spontaneous rupture of the spleen: ultrasound patterns, diagnosis and follow-up. *Br J Radiol* 2003;76:704-711.
64. Lupien C, Sauerbrei EE. Healing in the traumatized spleen: sonographic investigation. *Radiology* 1984;151:181-185.
65. McKenney MG, McKenney KL, Compton RP, Namias N, Fernandez L, Levi D, Arrillaga A, et al. Can surgeons evaluate emergency ultrasound scans for blunt abdominal trauma? *J Trauma* 1998;44:649-653.
66. Goerg C, Schwerek WB. Splenic infarction: sonographic patterns, diagnosis, follow-up, and complications. *Radiology* 1990;174:803-807.

67. Balcar I, Seltzer SE, Davis S, Geller S. CT patterns of splenic infarction: a clinical and experimental study. *Radiology* 1984;151:723-729.
68. Maresca G, Mirk P, De Gaetano A, Barbaro B, Colagrande C. Sonographic patterns in splenic infarct. *J Clin Ultrasound* 1986;14:23-28.
69. Richards JR, McGahan JP, Jones CD, Zhan S, Gerscovich EO. Ultrasound detection of blunt splenic injury. *Injury* 2001;32:95-103.
70. Dolich MO, McKenney MG, Varela JE, Compton RP, McKenney KL, Cohn SM. 2,576 ultrasounds for blunt abdominal trauma. *J Trauma* 2001;50:108-112.
71. Brown MA, Casola G, Sirlin CB, Patel NY, Hoyt DB. Blunt abdominal trauma: screening us in 2,693 patients. *Radiology* 2001;218:352-358.
72. Bode PJ, Edwards MJ, Kruit MC, van Vugt AB. Sonography in a clinical algorithm for early evaluation of 1671 patients with blunt abdominal trauma. *AJR Am J Roentgenol* 1999;172:905-911.
73. Catalano O, Lobianco R, Sandomenico F, Siani A. Splenic trauma: evaluation with contrast-specific sonography and a second-generation contrast medium: preliminary experience. *J Ultrasound Med* 2003;22:467-477.
74. Shanmuganathan K, Mirvis SE, Sherbourne CD, Chiu WC, Rodriguez A. Hemoperitoneum as the sole indicator of abdominal visceral injuries: a potential limitation of screening abdominal US for trauma. *Radiology* 1999;212:423-430.
75. Chiu WC, Cushing BM, Rodriguez A, Ho SM, Mirvis SE, Shanmuganathan K, Stein M. Abdominal injuries without hemoperitoneum: a potential limitation of focused abdominal sonography for trauma (FAST). *J Trauma* 1997;42:617-623; discussion 623-615.
76. Poletti PA, Kinkel K, Vermeulen B, Irmay F, Unger PF, Terrier F. Blunt abdominal trauma: should US be used to detect both free fluid and organ injuries? *Radiology* 2003;227:95-103.
77. Beckman M. Ultrasound with contrast enhancement as a means to assess trauma patients—an initial experience. *Digital Imagery (ASER 14th Annual Scientific Meeting book)* 2003:84-85.
78. Martegani A, Cosgrove D, Del Favero C, Aiani L, Harvey CJ. Contrast enhanced abdominal ultrasound in trauma using Sonovue. *Radiology* 2002;225:358.
79. Poletti PA. Contrast-enhanced ultrasound in blunt abdominal trauma: the Geneva experience. *Digital Imagery (ASER 14th Annual Scientific Meeting book)* 2003:85-86.
80. Poletti PA, Platon A, Becker C, Terrier F. The value of contrast-enhanced sonography to improve detection of liver and spleen traumatic injuries: a comparison with contrast enhanced CT Oral presentation, Radiological Society of North America. *Radiology* 2003:45.
81. Jeffrey RB, Laing FC, Federle MP, Goodman PC. Computed tomography of splenic trauma. *Radiology* 1981;141:729-732.
82. Lawson DE, Jacobson JA, Spizarny DL, Pranikoff T. Splenic trauma: value of follow-up CT. *Radiology* 1995;194:97-100.
83. Siniluoto TM, Paivansalo MJ, Lanning FP, Typpo AB, Lohela PK, Kotaniemi AE. Ultrasonography in traumatic splenic rupture. *Clin Radiol* 1992;46:391-396.

84. Thorelius L: Contrast-Enhanced Ultrasound in Low-Energy Blunt Abdominal Trauma. In: *Enhancing the Role of Ultrasound with Contrast Agents*: Springer, 2006; 193-203.
85. Claudon M, Cosgrove D, Albrecht T, Bolondi L, Bosio M, Calliada F, Correas JM, et al. Guidelines and good clinical practice recommendations for contrast enhanced ultrasound (CEUS) - update 2008. *Ultraschall Med* 2008;29:28-44.
86. Dormagen J, Meyerdierks O, Gaarder C, Naess P, Sandvik L, Klow NE. Contrast-enhanced ultrasound of the injured spleen after embolization--comparison with computed tomography. *Ultraschall Med* 2011;32:485-491.
87. Catalano O, Aiani L, Barozzi L, Bokor D, De Marchi A, Faletti C, Maggioni F, et al. CEUS in abdominal trauma: multi-center study. *Abdom Imaging* 2009;34:225-234.
88. Valentino M, Serra C, Zironi G, De Luca C, Pavlica P, Barozzi L. Blunt abdominal trauma: emergency contrast-enhanced sonography for detection of solid organ injuries. *AJR Am J Roentgenol* 2006;186:1361-1367.
89. Clevert DA, Weckbach S, Minaifar N, Clevert DA, Stickel M, Reiser M. Contrast-enhanced ultrasound versus MS-CT in blunt abdominal trauma. *Clin Hemorheol Microcirc* 2008;39:155-169.